



Revue scientifique de la Société Marocaine de Cardiologie

# REVUE MAROCAINE DE CARDIOLOGIE

Scientific Magazine of the Moroccan Society of Cardiology

N° 19 - mai 2011

## S O M M A I R E

**Alcoolisation septale** dans la cardiomyopathie hypertrophique (à propos de 26 cas)  
*Y. Boukili*

**La pression artérielle orthostatique** dans l'hypertension artérielle essentielle  
*F.Z. Milouk*

**Le traitement de l'insuffisance cardiaque par resynchronisation :** que de chemin parcouru!  
*D. Benzarouel*

**Place du Sildénafil** dans le postopératoire du rétrécissement mitral compliqué d'hypertension artérielle pulmonaire (à propos d'un cas)  
*S. El Karimi*

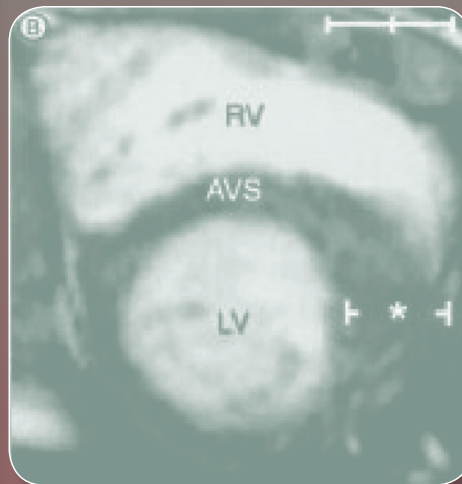
**Situs inversus avec dextrocardie** associé à une insuffisance mitrale sévère (à propos d'un cas et revue de la littérature)  
*M. Ben-nezha*

**Péricardite purulente à pneumocoque** (à propos d'un cas et revue de la littérature)  
*M.K. Dakkour*

**Cardiomyopathie dilatée avec thrombus de l'OD** révélant un syndrome des antiphospholipides (à propos d'un cas)  
*F. Oussibla*

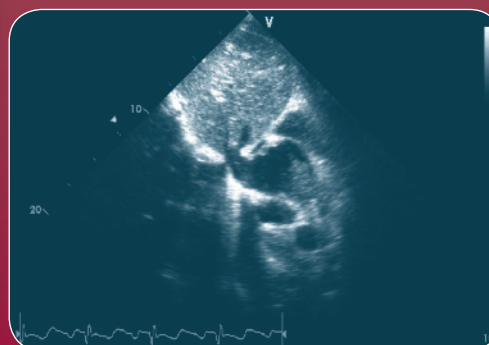
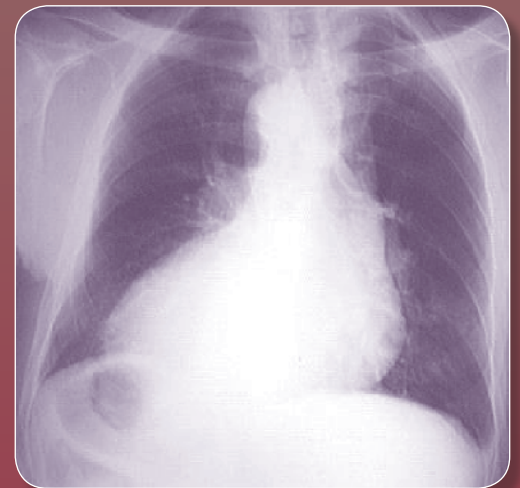
**Masses intracardiaques** révélant une maladie de Behçet  
*W. El Amrani*

**Endocardite infectieuse du cœur droit** associée à une communication interventriculaire large congénitale méconnue chez un adulte  
*A. Chetoui*



**Alcoolisation septale dans la cardiomyopathie hypertrophique**

**Situs inversus avec dextrocardie associé à une insuffisance mitrale sévère**



**Masses intracardiaques révélant une maladie de Behçet**

## Rédacteurs en chef

H. Benjelloun  
A. Benyass

## Comité scientifique

S. Abdelali, C. Abdelkhirane, S. Abir-Khalil, M. Alami, R. Amri, A. Aouad, M. Arharbi, M. Belhaj, S. Belhaj, E.G. Benmimoun, R. Bennani, A. Bennis, M. Benomar, Mh. Benomar, Y. Bensaïd, A. Bensouda, M.A. Berrada, R. Bouhouch, M.A. Boukili, A. Boulahya, A. Bouzoubaâ, A. Chaâra, M. Cherti, N. Chraïbi, A. Drissi Kacemi, N. El Haïtem, S. Fedouach, N. Fellat, R. Fellat, A. Fsihi, R. Ghannam, R. Habbal, A. Hamani, A. Hda, M. Kendoussi, A. Khatouri, M. Laâroussi, B. Lekehal, A. Louali, W. Maâzouzi, A. Makhlof, B. Margad, A. Mehadj, R. Mesbahi, A. Mesnaoui, S. Moughil, A. Moustaghfir, M. Nazzi, M. Saâdaoui, Y. Sefiani, A. Slaoui, M. Soulami, A. Sraïri, J.E. Srairi, M. Taberkant, A. Tahiri, J. Zarzur, E. Zbir, L. Zniber, S. Ztot

## Comité de lecture

M. Aït Houssa, H. Akoudad, L. Azzouzi, K. Bellouchi, D. Boumzebra, A. Chaïb, Z. Chefchaoui, Y. Cheikhaoui, G. Cherradi, S. Chraïbi, H. Chtata, A. Darif, N. Doghmi, S. Drighil, M. El Hattouï, D. Ezzeyadi, N. El Ouafi, I. Fellat, L. Haddour, I. Lahlou, Z. Lakhali, N. Malki Berrada, L. Marmade, M. Noureddine, L. Oukkeraj, M. Raïssouni, M. Sabry, A. Salhi, Z. Touati, B. Younassi, M. Zahraoui, Z. Zoubidi

## Contact

H. Benjelloun  
Service de Cardiologie A, CHU Ibn Sina, Rabat  
E-mail: benjellounhalima2009@hotmail.com

A. Benyass  
Service de Cardiologie, Hôpital militaire  
d'instruction Mohammed V, Rabat  
E-mail: benyassaatif@yahoo.fr

## Maquette et pré-press

Babel com  
24, avenue de France, n° 2, Agdal, 10090 Rabat  
Tél.: 05 37 77 03 31  
E-mail: babel.come@gmail.com

## Dépôt légal

N° 6C/02

# Sommaire

## Editorial ..... 2

**M. Arharbi**

## ● Articles originaux

### Alcoolisation septale dans la cardiomyopathie hypertrophique (à propos de 26 cas) ..... 3

**Y. Boukili**

### La pression artérielle orthostatique dans l'hypertension artérielle essentielle ..... 12

**F.Z. Milouk**

## ● Mises au point

### Le traitement de l'insuffisance cardiaque par resynchronisation : que de chemin parcouru ! ..... 17

**D. Benzarouel**

### Place du Sildénafil dans le postopératoire du rétrécissement mitral compliqué d'hypertension artérielle pulmonaire (à propos d'un cas) ..... 24

**S. El Karimi**

## ● Cas cliniques

### Situs inversus avec dextrocardie associé à une insuffisance mitrale sévère (à propos d'un cas et revue de la littérature) ... 28

**M. Ben-nezha**

### Péricardite purulente à pneumocoque (à propos d'un cas et revue de la littérature) ..... 31

**M.K. Dakour**

### Cardiomyopathie dilatée avec thrombus de l'oreillette droite révélant un syndrome des antiphospholipides (à propos d'un cas) ..... 35

**F. Oussibla**

### Masses intracardiaques révélant une maladie de Behçet ..... 39

**W. El Amrani**

### Endocardite infectieuse du cœur droit associée à une communication inter-ventriculaire large congénitale méconnue chez un adulte (cas clinique) ..... 45

**A. Chetoui**

# Editorial

Il est loin le temps où toute l'activité scientifique cardiologique était régentée par un seul service, une seule institution, une seule personne. La Société marocaine de cardiologie, première société maghrébine créée en 1974, a connu, après quelques années de bon et loyaux services, une période de léthargie d'une bonne vingtaine d'années, laissant la place à une organisation plus spectaculaire et plus lucrative et dont le rôle principal était d'étouffer toute velléité cardiologique, d'où qu'elle vienne. Mais en 1996, la Société marocaine de cardiologie, en sommeil depuis des années, retrouve un second souffle, et le 1er congrès de notre société nouvelle version s'ouvre en décembre 1996. Le rôle principal des premières équipes dirigeantes était de revoir dans un sens plus libéral et plus démocratique les statuts et le règlement intérieur de notre société: c'était déjà le printemps de notre société, qui mit fin aux présidences à vie.

Nous en sommes à la 15<sup>e</sup> année de fonctionnement, et pas moins de six présidents se sont succédé à la tête de notre société. Parallèlement à ce travail interne, les équipes dirigeantes ont encouragé la diversification et la multiplication des pôles cardiologiques, cardiologie publique, cardiologie privée, atténuation de l'ancrage à Rabat et ouverture de centres très performants à Casablanca, Marrakech, Fès et, récemment, dans des régions jusque-là oubliées dans le nord et le sud du pays.

Il serait difficile de citer dans un éditorial toutes les avancées réalisées par les équipes qui se sont succédé à la tête de notre cardiologie, mais s'il fallait citer une initiative en particulier, je dirai que le redémarrage de la revue de notre société ainsi que l'ouverture d'une activité cardiologique aux régions du royaume ont été les points essentiels de ces dernières années. J'ai déjà eu l'occasion, dans un

précédent éditorial, de dire comment notre revue pouvait être conçue pour être plus attractive et plus utile. Mais aujourd'hui, je voudrais revenir sur les manifestations cardiologiques organisées chaque année dans notre pays; le 1er printemps de la Société marocaine de cardiologie fut l'année 1996, mais que de printemps ont vu le jour depuis cette date: printemps de Marrakech, de Ouarzazate, de Fès, de l'Oriental, de Tanger et d'Agadir, et j'en passe...

Le vent de liberté et de démocratie qui souffle autorise bien sûr ces manifestations. Mais il ne faut pas oublier que pour que notre société reçoive ses lettres de créances à l'échelle internationale, les journées d'études, les symposiums, les congrès organisés annuellement ne suffisent pas, il serait souhaitable que les efforts consentis par la Société mère et les équipes régionales, en collaboration avec les sociétés industrielles médicales et les laboratoires pharmaceutiques, soient un peu plus orientées vers ce qui est appelé la production scientifique. Et pour une production scientifique digne de ce nom, avec la revue de la société, il faut diriger nos efforts sur la tenue de registres avec la participation de toutes les bonnes volontés dans toutes les régions du Royaume ainsi que sur la rédaction de référentiels et de recommandations issus de commissions nationales travaillant en bonne intelligence avec les autres institutions médicales du pays, les organismes de sécurité sociale et notre ministère de tutelle. Espérons que la persévérance de l'équipe en place, avec à sa tête la dynamique Halima Benjelloun, aura raison des derniers récalcitrants. Longue et heureuse vie à notre société, la Société marocaine de cardiologie.

Professeur M. Arharbi

# Alcoolisation septale dans la cardiomyopathie hypertrophique

A propos de 26 cas

Y. Boukili,  
H. Benjelloun-Bennani,  
P. Lim, E. Teiger,  
J.L. Dubois-Randé  
Service de Cardiologie,  
Hôpital Henri Mondor,  
Créteil, France

## Résumé

**Introduction :** les stratégies thérapeutiques des patients porteurs d'une cardiomyopathie hypertrophique obstructive (CMHO) qui restent symptomatiques malgré un traitement médical optimal sont représentées par la myotomie-myectomie chirurgicale et des procédures non chirurgicales comme l'ablation septale par voie percutanée encore dénommée alcoolisation septale.

**Objectif :** apprécier l'évolution clinique, hémodynamique et morphologique après alcoolisation septale.

**Méthode :** de février 2004 à mars 2009, nous avons inclus 26 patients présentant une cardiomyopathie hypertrophique obstructive symptomatique et bénéficiant d'une alcoolisation septale. Un suivi clinique, échocardiographique et par IRM a été réalisé.

**Résultats :** ce travail illustre la faisabilité de la technique avec une baisse immédiate du gradient intraventriculaire ( $55 \pm 30$  vs  $22 \pm 7$  mmHg  $p < 0,05$ ), une mortalité intrahospitalière nulle. Les complications immédiates sont dominées par le risque de troubles conductifs. A un an, il existe une amélioration fonctionnelle avec une diminution moyenne du stade NYHA de 1,5 [-1,94, -1,05] avec un maintien de la baisse du gradient par rapport à sa valeur de base -85 % [-46 %, -100 %]. Aucune arythmie ventriculaire n'a été relevée après un an de suivi.

**Conclusion :** l'alcoolisation septale semble une procédure efficace à moyen terme et peut être considérée comme une alternative valable de la myectomie de moins en moins réalisée.

**Mots-clés :** cardiomyopathie hypertrophique, alcoolisation septale, myectomie.

## Summary

**Background :** in the treatment of hypertrophic obstructive cardiomyopathy (HOCM), surgical myectomy and DDD pacemaker therapy are considered the standard procedural extensions to drug therapy with negatively inotropic drugs

As an alternative nonsurgical procedure for reducing the left ventricular outflow tract gradient, percutaneous transluminal septal myocardial ablation (PTSMA) has gained interest as a new treatment modality for patients with drug-refractory symptoms of HOCM.

**Objectives :** we report the acute results and midterm clinical course after PTSMA in symptomatic patients with HOCM.

**Methods :** between February 2004 and March 2009, PTSMA were performed in 26 patients with hypertrophic obstructive cardiomyopathy and severe symptoms. Follow-up results of left ventricular outflow tract, gradients (LVOT), clinical course and MRI were determined.

**Results :** LVOT gradient decreased from  $55 \pm 30$  to  $22 \pm 7$  mmHg. Specific complications were conduction defects. All patients showed clinical improvement, with a New York Heart Association functional class of 1.5. A further reduction in LVOT gradient was shown in 85 % patients. There was no evidence for the creation of an arrhythmogenic substrate as assessed by serial programmed electrical stimulation.

**Conclusion :** transcatheter ablation of septal hypertrophy is a promising treatment for hypertrophic obstructive cardiomyopathy in patients with severe symptoms and with a consecutive reduction in LVOT gradient.

**Key-words :** hypertrophic obstructive cardiomyopathy, surgical myectomy, transluminal septal myocardial ablation.

## Introduction

La cardiomyopathie hypertrophique (CMH) est une cardiopathie polymorphe tant dans son expression génique que dans sa présentation anatomique et clinique [1, 2]. Elle se caractérise par une hypertrophie

ventriculaire gauche prédominant habituellement sur le septum interventriculaire, et ce en absence de cause hémodynamique permettant d'expliquer ce degré d'hypertrophie. Environ 25% des patients ont une obstruction intraventriculaire en rapport avec un rétrécissement de la chambre de chasse du ventricule

gauche et un mouvement systolique antérieur de la grande valve mitrale (SAM) [2-4].

Les stratégies thérapeutiques des patients porteurs d'une cardiomyopathie hypertrophique obstructive (CMHO) qui restent symptomatiques malgré un traitement médical optimal sont représentées par la myotomie-myectomie chirurgicale et des procédures non chirurgicales comme la stimulation double chambre et l'ablation septale par voie percutanée encore dénommée alcoolisation septale.

### Objectif de l'étude

La relative simplicité de l'alcoolisation septale (par rapport à la chirurgie) conduit à un accroissement des indications dans le monde entier. Il s'agit d'une procédure invasive, le plus souvent proposée à des sujets jeunes, associée à une certaine morbi-mortalité. Le 17 février 2004, nous réalisons la première alcoolisation septale au CHU Henri Mondor de Créteil. Nous avons donc conduit une étude prospective sur les sujets bénéficiant de cette intervention afin de savoir si ces patients en tiraient bénéfice et quelle était leur évolution clinique, hémodynamique et morphologique après la procédure.

### Matériels et méthode

#### A. Patients

Entre février 2004 et mars 2009, nous avons inclus 26 patients présentant une CMH obstructive symptomatique.

L'alcoolisation septale a été proposée, conformément aux recommandations, aux patients présentant :

1. une CMH avec une obstruction intraventriculaire gauche significative (supérieure à 30 mmHg) documentée par échocardiographie ;
2. des signes fonctionnels invalidants malgré un traitement médical optimal (classe II à III NYHA) ;
3. une hypertrophie ventriculaire gauche d'au moins 15 mm au niveau du septum.

Tous ces patients ont été informés des complications potentielles et notamment du risque de mise en place d'un stimulateur cardiaque dans les suites de la procédure.

### B. Recueil des données

#### 1. Données cliniques et biologiques

Tous les patients ont bénéficié d'une surveillance de 3 jours en unité de soins intensifs après la procédure.

Un ECG a été réalisé avant la procédure et de façon quotidienne pendant l'hospitalisation.

Le dosage des enzymes cardiaques (CK, CK-MB) et de la troponine a été réalisé avant la procédure d'alcoolisation puis six heures après, jusqu'à leur pic.

Un suivi clinique à trois mois puis à un an a été réalisé.

#### 2. Echocardiographie

Le gradient intraventriculaire gauche était évalué par ETT avant la procédure d'alcoolisation en début d'hospitalisation, puis mesuré en salle de cathétérisme immédiatement avant et après alcoolisation septale. Une nouvelle échocardiographie d'effort était réalisée à trois mois. L'insuffisance mitrale a été évaluée en 4 grades échocardiographiques de 0 (absence de fuite) à 4 pour une fuite sévère.

#### 3. IRM cardiaque

Tous les examens ont été réalisés sur un scanner IRM de 1,5 Tesla. Une antenne cœur conventionnelle 5 éléments a été utilisée. Les différents temps de l'examen sont les suivants :

- analyse de la cinétique segmentaire du ventricule gauche en séquences ciné (écho de gradient rapide, pondération T2/T1) ;
- calcul de la fraction d'éjection du ventricule gauche par méthode Simpson ;
- perfusion myocardique après injection de 0,2 ml/kg de chélate de gadolinium ;
- séquences de viabilité réalisées 15 mn après injection du produit de contraste.

Les examens ont été répétés avant procédure, après procédure (deux à cinq jours) et à trois mois. Les contre-indications habituelles de cet examen ont été respectées. Les patients implantés d'un stimulateur cardiaque dans les suites n'ont donc pu avoir ce suivi.

### C. Procédure d'alcoolisation septale

La procédure d'alcoolisation septale a été réalisée en accord avec les techniques déjà publiées [5]. Elle a été

effectuée sous simple anesthésie locale au point de ponction fémorale.

Un complément d'analgésie par morphine intraveineuse en titration a été réalisé pendant les minutes qui ont suivi l'infarctus du myocarde induit. Dans la majorité des cas (21/26), une sonde endocavitaire d'électrostimulation temporaire a été préalablement positionnée à l'apex du ventricule droit dans l'éventualité d'un trouble conducteur auriculoventriculaire.

Toutes les interventions ont été précédées par la réalisation d'une coronarographie standard pour le repérage des artères septales. La procédure a été réalisée avec un cathéter guide conventionnel 6F Judkins monté par voie artérielle fémorale.

Le cathéter guide a été positionné à l'ostium de l'artère coronaire gauche. Un guide d'angioplastie coronaire a été positionné dans la branche septale d'intérêt, permettant la mise en place d'un ballon d'angioplastie. Un ballon coaxial a été monté sur ce guide d'angioplastie au niveau de la branche septale.

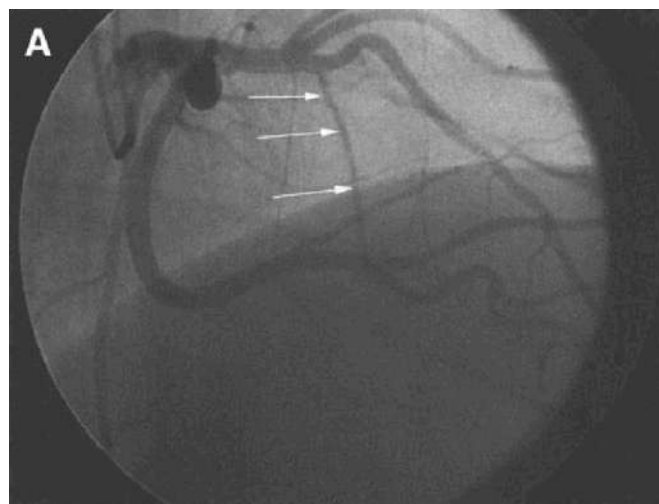
Ce ballon est inflaté pour prévenir le reflux d'éthanol dans l'artère interventriculaire mais aussi pour éviter un wash-out trop rapide de l'éthanol dans la branche septale. L'injection de produit de contraste iodé au-delà du ballon a permis de vérifier la bonne position du ballon et l'absence de reflux dans l'artère interventriculaire. Cette injection entraîne également une augmentation de l'échogénicité de la zone septale concernée sur l'image échocardiographique réalisée en perprocédure. Ceci permet un repérage échographique du lit vasculaire de la septale avant l'injection d'éthanol afin de cibler le septum basal et d'éviter une injection dans un territoire aberrant.

Une injection d'éthanol pur a alors été réalisée au-delà du ballon occlusif. L'éthanol a été lentement injecté, sur une durée d'au moins une minute pour  $1\text{ cm}^3$ . Dans les petites septales, un volume de  $2\text{ cm}^3$  n'a pas été dépassé. Dans des septales de plus gros calibre, des volumes plus importants (jusqu'à  $4,5\text{ cm}^3$ ) ont été utilisés. Une injection de sérum physiologique a suivi l'injection d'éthanol. La figure 1 illustre les différents temps de la procédure avec repérage angiographique de la septale (image A), occlusion de la septale par un ballon après avoir apprécié son lit vasculaire, et résultat angiographique final (image B).

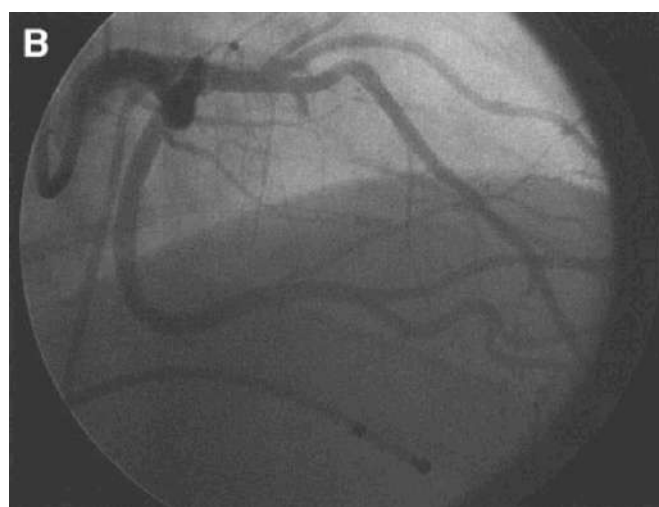Un succès immédiat de la procédure a été défini par la baisse d'au moins 50 % du gradient. Pour les patients dont la baisse du gradient n'était pas significative (< 50 %), d'autres branches septales ont été ciblées et traitées.

**Figure 1**

**Image A : Image angiographique de l'artère interventriculaire antérieure et de ses branches septales**



**Image B : Contrôle coronarographique après alcoolisation septale confirmant l'occlusion de la branche septale**



#### **D. Analyse statistique**

Les données sont représentées sous la forme de moyenne  $\pm$  déviation standard. Pour les variables quantitatives, les comparaisons entre les résultats avant et après procédure ont été réalisées par test de Student. Les intervalles de confiance ont été calculés par une méthode adaptée aux petits échantillons. Dans ces comparaisons, un  $p < 0,05$  est exigé pour parler de différence significative.

Résultats

A. Caractéristiques cliniques, hémodynamiques et morphologiques de base

Le tableau I résume les caractéristiques cliniques des patients. Il s'agissait d'une population relativement jeune (âge moyen de 62 ans, 30-87 ans). Tous ces patients étaient symptomatiques sous la forme d'une dyspnée d'effort (classe II et III de la NYHA). Tous ces patients bénéficiaient d'un traitement inotrope négatif par bêtabloquants ou inhibiteurs calciques.

**Tableau I**  
Caractéristiques cliniques de base

	N = 26
Age (ans)	62 ± 15
Hommes/femmes	16/10
Classe NYHA	2,04 ± 0,9
I/II/III	8/10/8
<b>Symptômes</b>	
Dyspnée	18
Angor	4
Syncope	4
<b>PM préalable</b>	
	5
<b>Traitement</b>	
B bloqueurs	21
Inhibiteurs calciques	6
IEC	4

Le tableau II résume les caractéristiques morphologiques et hémodynamiques avant la procédure d'alcoolisation.

Le gradient intraventriculaire gauche de repos était en moyenne de 55 mmHg avec des valeurs allant de 8 à 100 mmHg. La figure 2 illustre une mesure invasive du gradient intraventriculaire gauche par comparaison des pressions intraventriculaire et aortique.

La masse ventriculaire gauche à l'échocardiographie est élevée en moyenne de 225 g pour des normales n'excédant pas 163 ± 35 g chez l'homme et 113 ± 24 g chez la femme [6].

Aucune fuite mitrale supérieure à un grade II/IV n'a été relevée.

La fraction d'éjection de base est normale voire supranormale dans cette population.

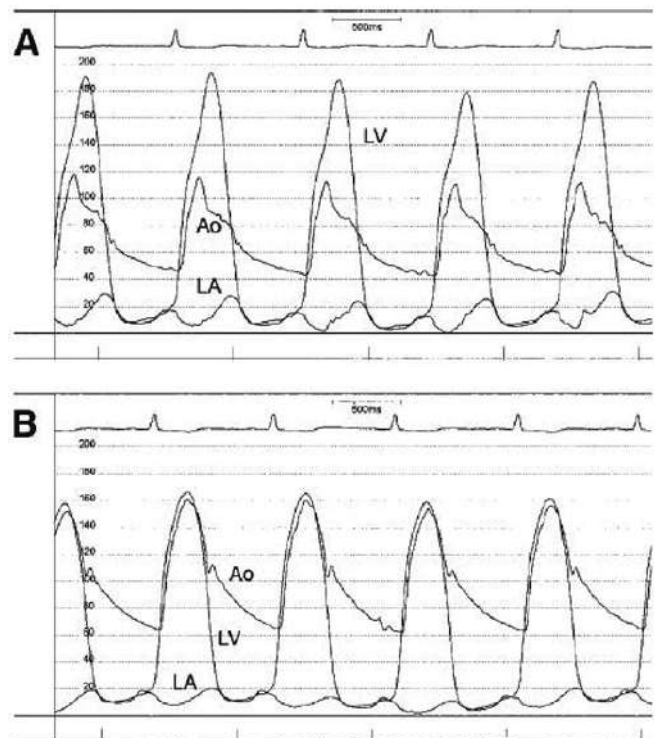
**Tableau II**  
Caractéristiques morphologiques et hémodynamiques de base

Paramètres	n = 26
Gradient intraVG*, mmHg	55 ± 30
Epaisseur du SIV basal**, mm	20 ± 3
Epaisseur de la paroi inférolatérale**, mm	12,1 ± 2,1
Rapport d'épaisseur SIV basal/paroi inférolatérale	1,6 ± 1,4
Fuite mitrale*, grade (/4)	0,8 ± 0,9
Masse ventriculaire gauche**, g	
Fraction d'éjection**, %	225 ± 82 65 ± 7

\* Paramètre échographique.

\*\* Paramètre IRM.

**Figure 2**  
Mesure invasive des pressions intraventriculaire gauche et aortique permettant l'évaluation du gradient de pression intraventriculaire gauche avant alcoolisation

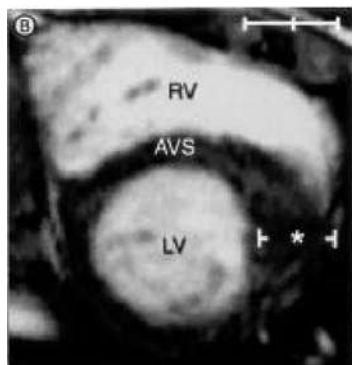


(image A: environ 100 mmHg dans ce cas) et après (image B)

L'épaisseur du SIV a été mesurée en IRM sur des coupes petit-axe du ventricule gauche. Un exemple est donné sur la figure 3.

Figure 3

Séquence ciné court-axe : mesure de l'épaisseur du SIV en télédiastole



## B. Résultats immédiats après alcoolisation

La durée moyenne d'hospitalisation a été de 5,3 jours. En moyenne, 1,11 branche septale a été occluse (de 1 à 3). Le choix de la première septale a été privilégié chez 21 patients. Pour quatre patients, il a été préféré la 2<sup>e</sup> branche septale, et, enfin, pour un patient la 3<sup>e</sup> septale a été choisie comme cible.

La quantité d'éthanol injectée a été en moyenne de  $2,7 \pm 0,7 \text{ cm}^3$ .

Le pic moyen de troponine a été de  $30 \pm 22$ , de  $1407 \pm 530$  pour les CK totales.

## 1. Evolution du gradient de pression intraventriculaire gauche

L'alcoolisation a permis une baisse significative du gradient intraventriculaire gauche (> 50% de la valeur du gradient de repos) chez la totalité des patients. L'évolution du gradient intraventriculaire et de l'épaisseur du SIV est donnée dans le tableau III.

Tableau III

Evolution du gradient et de l'épaisseur du septum interventriculaire évaluée en salle de cathétérisme avant et après procédure d'alcoolisation

Paramètres échographiques	Avant procédure	Post procédure
SIV basal (mm)	$20 \pm 3$	$18 \pm 6$
Gradient intraVG (mmHg)	$55 \pm 30$	$22 \pm 7$

## 2. Taille et localisation de l'infarctus

En IRM, dans la totalité des cas, une zone d'hypersignal est clairement apparue au sein du septum interventriculaire basal. Aucune zone de rehaussement tardif n'est apparue en dehors du septum interventriculaire. Les patients dans leur totalité ont présenté une nécrose transmurale au niveau du septum interventriculaire. La taille moyenne de la zone infarctée sur une coupe basale de ventricule gauche était de  $24 \pm 9 \text{ cm}^2$ .

## 3. Complications intrahospitalières

**Décès** : aucun décès n'a été constaté pendant la prise en charge hospitalière.

**Complications perprocédurales** : aucune complication à type de dissection coronaire ou de reflux d'éthanol vers l'artère interventriculaire antérieure n'est survenue.

**Tamponnade** : un patient a présenté, lors du retrait de la sonde temporaire de stimulation, une tamponnade par perforation du VD nécessitant un drainage chirurgical avec une bonne évolution clinique.

**Troubles conductifs** : 8 patients ont présenté des troubles conductifs de haut degré imposant la mise en place d'un stimulateur cardiaque. Sur ces 8 patients, 6 ont présenté un bloc auriculoventriculaire complet permanent. Un patient a présenté un bloc auriculoventriculaire paroxystique avec à l'exploration électrophysiologique un allongement des temps de conduction infrahisien indiquant alors la mise en place d'un stimulateur.

Le dernier patient a présenté un bloc auriculo-ventriculaire de premier degré avec bloc de branche droit complet dont l'évolution a été marquée par un BAV 2/1 symptomatique ayant nécessité la mise en place d'un pacemaker.

**Arythmie ventriculaire** : une patiente a présenté une fibrillation ventriculaire en perprocédure nécessitant un choc électrique à 200 joules avec retour en rythme sinusal.

Un patient a présenté une tachycardie ventriculaire soutenue en postprocédure associée à un BAV complet justifiant la mise en place d'un défibrillateur en prévention primaire, permettant également de restaurer le synchronisme auriculoventriculaire et de désynchroniser le ventricule gauche.

## C. Suivi à un an

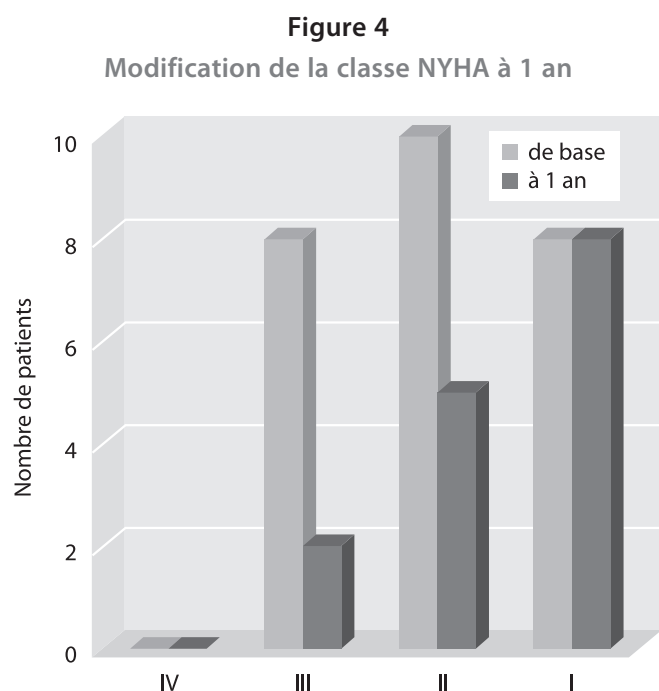
### 1. Suivi clinique

Tous les patients ont atteint un suivi d'un an. La durée moyenne de suivi a été de 24,4 mois. A un an, la classe



NYHA était en moyenne de  $1,32 \pm 0,62$  contre  $2,04 \pm 0,9$  avant procédure. La figure 4 représente l'évolution de leur symptomatologie (stade NYHA) à 1 an. La réduction moyenne observée en stade NYHA est de 1,5 [IC 95 % : -1,94, -1,05].

Tous les patients ont poursuivi leur traitement médical au cours du suivi.



Deux patients ont consulté à trois mois et à un an en raison de l'absence d'amélioration de leur dyspnée (stade II persistant). Une deuxième alcoolisation septale leur a été proposée devant la persistance du gradient d'effort supérieur à 50 mmHg.

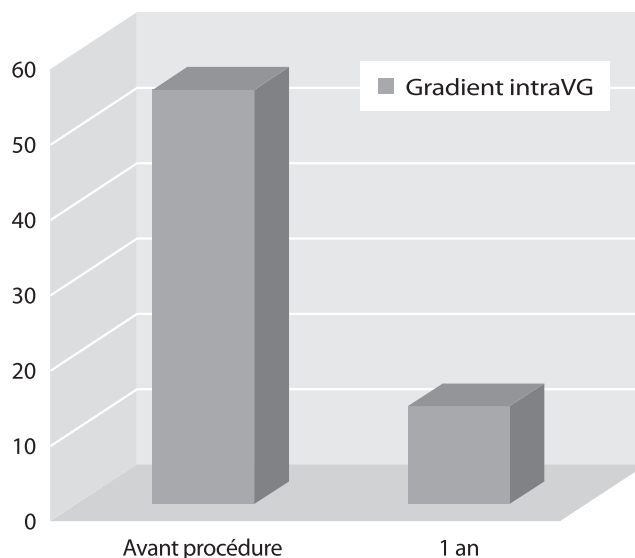
Aucune arythmie ventriculaire (tachycardie ventriculaire soutenue ou non) n'a été relevée à partir des stimulateurs cardiaques implantés et du suivi clinique.

Le seul patient ayant bénéficié d'emblée d'un défibrillateur automatique implantable n'a pas fait l'objet de choc inapproprié.

## 2. Evolution du gradient

La figure 5 résume l'évolution du gradient intraventriculaire gauche à un an. Le gradient moyen est passé en moyenne de  $55 \pm 30$  à  $13 \pm 7$ . Il existe une baisse significative du gradient gauche à un an, en moyenne de 85% [IC 95 % : -46%, -100%].

**Figure 5**  
Evolution du gradient intraventriculaire gauche à un an



## 3. Evolution des paramètres morphologiques

Ces données sont résumées sur le tableau IV. L'épaisseur du SIV basal est passée en moyenne de  $20 \pm 3$  à  $16 \pm 6,5$  mm à un an. Il existe une différence significative, avec une diminution en moyenne de 4,9 mm [IC 95 % : -11,5, -1,8].

**Tableau IV**  
Modifications des paramètres cliniques, échographiques et morphologiques à un an

	Avant procédure	Suivi à 1 an
<b>Paramètres clinique et échographique</b>		
Classe NYHA	$2,04 \pm 0,9$	$1,32 \pm 0,62$
Gradient intraVG*, mmHg	$55 \pm 30$	$13 \pm 7$
<b>Paramètres RMN (n = 12)</b>		
Epaisseur du SIV, mm	$20 \pm 3$	$16 \pm 6,5$
Volume télédiastolique, ml	$189 \pm 66$	$108 \pm 24$
Volume télésystolique, ml	$65 \pm 7$	$36 \pm 11$
Masse ventriculaire gauche, g	$225 \pm 82$	$189 \pm 66$
Fraction d'éjection, %	$65 \pm 7$	$63 \pm 6$

L'amincissement du SIV a été une donnée constante retrouvée chez la totalité des patients ainsi que la diminution des volumes télédiastolique et télésystolique.

Dans cette étude, on ne peut retenir de variations significatives de la fraction d'éjection à un an. La différence moyenne entre la fraction d'éjection de base et la fraction d'éjection à un an est de  $-1,0$  [IC 95 % :  $-5,6, 3,6$ ]. Nous avons pu observer une baisse de la masse ventriculaire gauche à un an.

## Discussion

### A. Caractéristiques de base

La totalité des patients présentaient une HVG asymétrique définie par un rapport épaisseur du SIV/épaisseur de la paroi inférolatérale  $> 1,3$ .

Comme d'autres auteurs, nous avons relevé des zones d'hypersignal au sein du septum interventriculaire, préférentiellement localisées à la jonction du septum et du bord libre du ventricule droit [7]. Ces zones pourraient constituer un substrat pour le développement d'arythmies ventriculaires [8]. A ce jour, l'existence de ces anomalies de signal ne modifie pas la conduite à tenir concernant la prévention de la mort subite.

### B. Résultats immédiats

#### 1. Gradient

Ce travail confirme l'efficacité de cette procédure sur la réduction immédiate du gradient intraventriculaire gauche. Cette baisse s'observe avant tout remodelage de la zone infarctée et est donc en rapport avec l'altération de la cinétique segmentaire constamment observée au niveau du septum basal.

#### 2. Rehaussement tardif

Après une occlusion coronaire d'origine thrombotique, le produit de contraste (chélate de gadolinium) s'accumule dans la région infarctée. Dans l'infarctus aigu et subaigu, ce phénomène est lié à des anomalies de clairance du produit de contraste et à un volume de distribution augmenté du fait de l'œdème et de la rupture des membranes cellulaires.

Le mécanisme de rehaussement tardif après alcoolisation est semblable, directement lié à l'effet toxique et thrombotique de l'éthanol au sein du tissu myocardique.

Certains auteurs ont pu décrire des infarctus de localisation aberrante touchant les piliers, le ventricule droit. Dans ce travail, aucune zone de rehaussement

tardif n'a été retrouvée en dehors du territoire cible qu'est le septum interventriculaire.

D'autres auteurs ont décrit une moindre efficacité sur la baisse du gradient intraventriculaire gauche lorsque la nécrose est exclusivement localisée sur le versant ventriculaire droit du septum [9]. Cette configuration n'a pas été retrouvée dans ce travail. Quant à la taille de l'infarctus, elle correspond à environ la moitié en surface du septum basal.

Toutefois, une certaine hétérogénéité de l'infarctus induit, dans sa taille comme dans sa localisation, a été retrouvée. A ce jour, la taille et la localisation idéales de l'infarctus restent à déterminer. L'objectif de cette procédure est avant tout d'obtenir le plus petit infarctus permettant d'abaisser de façon significative le gradient intraventriculaire.

### C. Evolution à long terme

La baisse du gradient est maintenue à un an. L'amincissement du septum interventriculaire à un an a pour conséquence un élargissement de la chambre de chasse du ventricule gauche, une baisse du gradient de pression intraventriculaire gauche et une amélioration de la symptomatologie fonctionnelle. Selon certains auteurs [10, 11], l'alcoolisation septale entraînerait un amincissement du septum interventriculaire mais aussi de la paroi inférolatérale, de la taille de l'oreillette gauche et de la masse ventriculaire gauche. Dans ce travail, nous avons pu le vérifier au vu de la baisse significative de la masse ventriculaire gauche ainsi que des volumes cavitaires.

Deux patients ont consulté à trois mois et à un an pour une symptomatologie résiduelle. La septale initialement choisie était dans les deux cas la première septale. En regard de la persistance du gradient d'effort supérieur à 50 mmHg, une nouvelle alcoolisation de la deuxième septale a été proposée aux deux patients, permettant d'obtenir la diminution respective du gradient moyen à 17 et 12 mmHg.

### D. Complications

La survenue d'une tamponnade est une complication rare mais connue lors de la mise en place des sondes d'entraînement électrosystolique. Selon la littérature, sa fréquence est de 9% [12]. Elle peut être évitée par l'utilisation de sondes adaptées, non traumatiques par



leurs extrémités distales sur la pointe du ventricule droit.

La survenue de troubles de la conduction auriculoventriculaire de haut degré est une complication attendue de l'alcoolisation septale [13]. Dans notre série, cette complication est survenue chez 8 patients, soit moins d'un tiers des procédures. Ce taux est identique à ceux habituellement retrouvés dans la littérature. En effet l'indication d'un stimulateur cardiaque définitif était formelle pour 6 patients ayant un bloc auriculoventriculaire permanent à distance de l'alcoolisation (J1). Toutefois, un patient a bénéficié d'une exploration électrophysiologique devant un BAV paroxystique sur l'ECG. La décision d'implantation d'un pacemaker a alors été prise sur l'existence d'un bloc infrahisien à cet examen.

Un autre patient a présenté un bloc auriculo-ventriculaire de premier degré avec bloc de branche droit complet dont l'évolution a été marquée par un BAV 2/1 symptomatique nécessitant la mise en place d'un pacemaker.

Par ailleurs, il a été décidé de diminuer les quantités d'éthanol utilisées ainsi que la vitesse d'injection après les premières procédures ; ces facteurs étant corrélés à la survenue de troubles conductifs [14].

La taille de l'infarctus évaluée sur le pic de troponine chez les patients ayant présenté des troubles conductifs dans les suites de l'alcoolisation n'est pas différente de celle des patients n'ayant pas eu de troubles conductifs, ce qui suggère l'importance de la localisation de l'infarctus plus que sa taille dans la survenue de cette complication.

### E. Limites de l'étude

Le nombre de patients inclus dans cette étude est limité. Par ailleurs, sept patients ont bénéficié de l'implantation d'un stimulateur cardiaque dans les suites de la procédure et n'ont pas pu avoir de suivi par IRM. Ce faible effectif n'a pas permis d'effectuer des corrélations à l'aide d'outils statistiques entre des paramètres IRM comme la taille de la nécrose et d'autres paramètres comme la baisse du gradient ou la survenue de complications. La CMH est une maladie fréquente avec une prévalence estimée à 1/500 dans la population générale [15]. Toutefois, l'existence d'une obstruction ventriculaire gauche reste rare, et son caractère symptomatique malgré un traitement médical bien conduit demeure exceptionnel. Ce faible nombre de patients recrutés sur une période de cinq

ans démontre le caractère raisonnable des indications que nous avons portées.

Le manque de données objectives sur l'amélioration fonctionnelle de ces patients est également une des principales limites de ce travail. Plusieurs études ont souligné l'importance de l'effet placebo chez ces patients jeunes dont la symptomatologie d'effort est difficile à quantifier [16].

L'analyse de l'infarctus par IRM a pu être biaisée par les zones d'hypersignal tardif présentes dans la CMH. Ceci a pu conduire à une surestimation de la taille de l'infarctus. Toutefois, ces zones restent de faible importance au regard de la taille de l'infarctus.

### Conclusion

Ce travail illustre la faisabilité de la technique avec une mortalité intra-hospitalière nulle dans cette série. Les complications immédiates de la procédure sont dominées par le risque de troubles conductifs de haut degré imposant la mise en place d'un stimulateur cardiaque. A moyen terme, dans cette population jeune, nous avons observé une amélioration fonctionnelle significative. Le risque ajouté d'arythmie ventriculaire semble faible à un an. Dans une population dont l'espérance de vie reste importante, un suivi prospectif bien plus long est bien sûr nécessaire.

Par analogie avec la revascularisation coronaire, la chirurgie et la cardiologie interventionnelle sont deux techniques thérapeutiques disponibles dans le domaine de la CMH obstructive.

L'alcoolisation septale est une procédure beaucoup plus simple que la chirurgie et bien moins invasive. Bien qu'aucune donnée comparative de qualité entre les deux techniques ne soit clairement disponible, la technique percutanée se substitue progressivement à la chirurgie. Certaines indications doivent demeurer chirurgicales comme la présence d'une insuffisance mitrale significative ou d'anomalies mitrales organiques (malposition de pilier, élongation de valve).

Cette technique nécessite une courbe d'apprentissage et se doit d'être pratiquée dans les centres et par les opérateurs expérimentés afin d'en réduire au minimum les complications. Sa relative simplicité et sa basse morbi-mortalité ne doivent pas conduire à l'élargissement des indications, qui se doivent de rester rares dans cette cardiomyopathie.

## Bibliographie

1. Wigle ED *et al.* Hypertrophic cardiomyopathy. Clinical spectrum and treatment. The management of hypertrophic cardiomyopathy. *Circulation*, 1995; 92 (7): p. 1680-92.
2. Spirito P *et al.* The management of hypertrophic cardiomyopathy. *NEJM* 1997; (11): p. 775-85.
3. Maron BJ. Hypertrophic cardiomyopathy. *Lancet*, 1997; 350 (9071): p. 127-33.
4. Maron BJ *et al.* Hypertrophic cardiomyopathy. Interrelations of clinical manifestations, Pathophysiology, and therapy (1) *NEJM* 1987; 316 (13): p. 780-9.
5. Homles DR, Jr US valeti and RA Nishimura. Alcohol septal ablation for hypertrophic cardiomyopathy: indications and technique. *Catheter cardiovasc interv* 2005; 66 (3): p. 375-65.
6. Natori S *et al.* Cardiovascular function in multi-ethnic study of atherosclerosis: normal values by age, sex and ethnicity. *AJR Am J Roentgenol* 2006; 186 (6 suppl 2): p. S357-56.
7. Choudhury L *et al.* Myocardial scarring in asymptomatic or mildly symptomatic patients with hypertrophic cardiomyopathy. *J Am coll cardiol* 2002; 40: p. 2156-64.
8. Kim RJ and RM Judd. Gadolinium-enhanced magnetic resonance imaging in hypertrophic cardiomyopathy: in vivo imaging of the pathologic substrate for premature cardiac death. *J Am coll cardiol* 2003; 41 (9): p. 1568-72.
9. Seggewiss H *et al.* Percutaneous transluminal septal myocardial ablation in hypertrophic obstructive cardiomyopathy: acute results and 3-month follow-up in 250 patients. *J Am coll cardiol* 1998; 31 (2): p. 252-8.
10. Van Dockum WG *et al.* Myocardial infarction after percutaneous transluminal septal myocardial ablation in hypertrophic ablation in hypertrophic obstructive cardiomyopathy: evaluation by contrast-enhanced magnetic resonance imaging. *J Am coll cardiol* 2004; (1): p. 27-34.
11. Seggewiss H, L Faber, and U Gleichmann. Percutaneous transluminal septal ablation in hypertrophic obstructive cardiomyopathy. *Thorac cardiovasc surg* 1997 (2): p. 94-100.
12. Ayerbe JL, Villuendas Sabaté R *et al.* Temporary pacemakers: current use and complications. *Rev Esp cardiol* 2004; 57 (11): p. 1045-52.
13. Maron BJ *et al.* American college of cardiology/European society of cardiology clinical expert consensus document on hypertrophic cardiomyopathy. A report of the American college of cardiology foundation task force on clinical expert consensus documents and the European society of cardiology committee for practice guidelines. *J Am coll cardiol* 2003; 42 (9): p. 1687-713.
14. Chang SM *et al.* Predictors of outcome after alcohol septal ablation therapy in patients with hypertrophic obstructive cardiomyopathy. *Circulation* 2004; 109 (7): p. 824-7.
15. Maron BJ *et al.* Prevalence of hypertrophic cardiomyopathy in a general population of young adults. Echocardiographic analysis of 4111 subjects in the CARDIA study Coronary Artery Risk Development in (young) adults. *Circulation* 1995; 92 (4): p. 785-9.
16. Linde C *et al.* Placebo effect of pacemaker implantation obstructive hypertrophic cardiomyopathy. PIC study group. Pacing In cardiomyopathy. *Am J Cardiol* 1999; 83 (6): p. 903-7.



# La pression artérielle orthostatique dans l'hypertension artérielle essentielle

F.Z. Milouk\*, S. Abouddrar\*\*,  
N. Azzouzi\*, Y. Radjab\*\*,  
M. El Bekkali\*\*, H. Rkain\*\*,  
L. Coghlan\*\*\*, J.E. Sraïri\*,  
H. Benjelloun\*

\* Université Mohammed V  
Souissi, CHU Ibn-Sina,  
Service Cardiologie A, Ligue  
cardiovasculaire

\*\* Université Mohammed V  
Souissi, Faculté de Médecine et  
de Pharmacie, Laboratoire de  
Physiologie

\*\*\* Al Akhawayn University of  
Ifrane, School of Science and  
Engineering

## Résumé

**Introduction :** l'hypertension artérielle (HTA) essentielle, affection fréquente, est une cause majeure de maladie cardiovasculaire. Les mesures de pression artérielle (PA) se font généralement chez un patient assis au calme durant quelques minutes ou en position couchée. La mesure de la PA orthostatique serait d'un intérêt certain chez le patient hypertendu. Ce travail se propose d'évaluer la PA orthostatique chez les patients ayant une HTA essentielle.

**Matériels et méthodes :** cette étude prospective concernait un groupe de patients hypertendus (n = 121, d'âge moyen 54 ans, HTA modérée, non compliquée et non encore traitée). Les mesures de PA ont été enregistrées en orthostatisme pendant dix minutes (à raison de 3 mesures/mn). La moyenne des PAS systoliques (PAS) est comparée à la moyenne des PAS pré-orthostatique obtenues en décubitus dorsal (DD). La réponse sympathique périphérique (RSP) a été mesurée ainsi :  $(RSP) = [PA \text{ ortho} - PA \text{ en DD} / PA \text{ en DD}] \times 100$ .

Trois sous groupes ont été isolés comme suit :

- sous-groupe A dont l'élévation de la PAS ( $\Delta PA$ ) est de plus 10 mmHg ;
- sous-groupe B dont la diminution de la PAS ( $\Delta PA$ ) est de plus 20 mmHg ;
- sous-groupe C dont les valeurs étaient comprises entre  $-20 < \Delta PA < +10$  mmHg.

Les valeurs sont représentées par la moyenne des valeurs systoliques de PA orthostatique et de décubitus  $\pm$  SE.

**Résultats :** la moyenne des PAS en DD était de  $154,2 \pm 12,7$  mmHg et la moyenne des PAS orthostatiques, en excluant les patients ayant une hypoTA orthostatique, était de  $172,0 \pm 16,5$  mmHg. Si on considère les sous groupes, 22,3 % d'hypertendus ont augmenté leur PA d'au moins 10 mmHg en orthostatisme (sous-groupe A). L'hypotension

orthostatique (sous-groupe B) a été observée chez 14,9 % d'hypertendus. La réponse sympathique a moyenne, n'incluant pas celle des patients ayant une hypoTA orthostatique, était de 20,0 %.

**Conclusion :** la PA orthostatique chez l'hypertendu permet de noter essentiellement : une élévation de la PA moyenne en orthostatisme d'au moins 10 mmHg chez près du quart des patients, une hypotension artérielle orthostatique dans près de 15 %.

**Mots-clés :** hypertension artérielle, système nerveux autonome, PA orthostatique, hypotension orthostatique.

## Summary

**Introduction :** primary hypertension is a frequent pathological condition. Morbimortality of primary arterial hypertension (HTA) is well established by many studies. Measurements of blood pressure (BP) are usually done on supine position. Studies on orthostatic BP in hypertensives would be of interest. The objective of this work is to assess the orthostatic blood pressure in hypertensives patients.

**Patients and methods :** orthostatic test was performed in a group of 121 primary hypertensives with basal BP higher or equal to 140/85 mmHg, Orthostatic BP (ortho BP) were recorded for ten minutes at a rate of 3 measurements/mn and compared with the values of supine pre-orthostatic (DD BP).

Three subgroups were selected as follows :

- sub group A :  $\Delta BP \geq +10$  mmHg;
- sub group B :  $\Delta BP \leq -20$  mmHg;
- subgroup C :  $-20 < \Delta BP < +10$  mmHg.

The sympathetic a response is equal to :  $[systolic \text{ ortho BP} - systolic \text{ DD BP} / systolic \text{ DD BP}] \times 100$ . The values were represented witho average  $\pm$  SE.

**Results:** supine mean BP was  $154.2 \pm 12.7$  mmHg meanwhile average orthostatic BP, not including patients with orthostatic hypotension, was  $172.0 \pm 16.5$  mmHg. In orthostatic position, 22.3% of hypertensive patients showed increase of their BP,  $\Delta$ BP equal or higher than 10 mmHg and 14.9% showed orthostatic hypotension. The sympathetic a response, not including patients with ortostatic hypotension, was 20,0%.

**Conclusion:** orthostatic BP increased equal or higher than 10mmHg in nearly quarter of hypertensives patients meanwhile orthostatic hypotension is observed in almost 15%.

**Key-words:** orthostatic test, sympathetic nerve activity, primary arterial hypertension (HTA) autonomic nervous system, orthostatic hypotension, orthostatic BP.

## Introduction

De par son risque cardiaque et vasculaire, l'HTA constitue une préoccupation importante à cause de sa morbidité démontrée par de nombreuses études [1-3]. L'HTA est essentielle dans la majorité des cas. Le contrôle de cette forme d'HTA vers les chiffres normaux reste un problème peu résolu. Ainsi 70% des hypertendus restent sans traitement et/ou leur pression artérielle (PA) mal contrôlée [2, 4]. Les mesures de PA se font généralement chez un patient assis au calme durant quelques minutes ou en position couchée [5]. La mesure de la PA orthostatique pendant une période de 10 minutes serait d'un intérêt certain chez le patient hypertendu.

Ce travail se propose d'évaluer la PA orthostatique des patients hypertendus.

## Matériels et méthodes

**Critères de sélection des patients:** les patients dont les chiffres de pression artérielle (PA) étaient égaux ou au-delà 140/85 mmHg ont été sélectionnés pour l'étude, ceci en se référant aux recommandations de la Société européenne de l'hypertension (ESH) et la Société européenne de cardiologie (ESC) [6] et aussi à la corrélation des chiffres de TA et des complications vasculaires de l'HTA [3]. Les patients ont été retenus pour l'étude après que l'HTA eut été jugée essentielle, non compliquée et non encore traitée.

**Critères d'exclusion:** les critères d'exclusion sont les patients ayant une HTA secondaire, une HTA compliquée et les patients sous traitement anti-hypertenseur.

**Déroulement du test orthostatique:** les tests d'exploration orthostatiques ont été réalisés chez les patients dans le Centre de diagnostic et de traitement des dysrégulations autonomiques au département de Cardiologie A du CHU Ibn Sina de Rabat. Les tests ont été pratiqués à jeun et sans aucun traitement pendant au moins 72 heures. Un consentement verbal éclairé a été obtenu chez tous les patients.

Le patient était d'abord placé dans une ambiance calme en décubitus dorsal sur une table d'examen. Le monitoring de la pression artérielle (PA) a été réalisé à l'aide d'un Dynamap (CRITIKON, 1846SXP) et celui de la fréquence cardiaque (FC) à l'aide d'un écran d'affichage (LCD CS 503 E ; HELIGE, EK 512 E).

La PA et la FC de base ont été mesurées au repos au niveau des 2 bras, toutes les 5 minutes pendant au moins 30 minutes. Nous avons procédé ensuite au test orthostatique [7, 8].

Les mesures de la PA en orthostatisme (3 mesures par minute pendant au moins 10 minutes) étaient représentées en moyenne  $\pm$  SE.

Trois sous-groupes ont été sélectionnés, suivant que la PA s'élevait d'au moins 10 mmHg PA (sous groupe A), diminuait au moins de 20 mmHg (groupe B), où la mesure de PA était comprise entre + 10 et - 20 mm Hg, (groupe C).

Une baisse de la PA systolique d'au moins 20 mmHg, maintenue pendant au moins sur 3 mesures, était considérée comme une hypotension orthostatique.

La stimulation sympathique périphérique consécutive au stress orthostatique conduit généralement à une élévation de la PA. Ainsi, on peut mesurer l'activité sympathique alpha et bêta adrénergique selon la formule suivante :  $(PA \text{ ortho} - PA \text{ DD} / PA \text{ DD}) \times 100$ , de même pour la FC. Habituellement, une augmentation comprise entre 10 à 15% est considérée comme normale, au-dessus de 15% on parle d'hyperactivité, en-dessous de 10% on parle de déficience sympathique [7-9].

**Analyse statistique:** les valeurs étaient représentées en moyenne  $\pm$  SE.

## Résultats

L'âge moyen des 121 hypertendus était de 54 ans, avec des extrêmes de 40 et 79 ans. La moyenne des pressions artérielles de décubitus était de  $154,0 \pm 11,5$  mmHg.

Les valeurs de la fréquence cardiaque étaient de  $68,9 \pm 8,2$  bat/min.

- Au plan global, la PA moyenne en DD était de  $154,2 \pm 12,7$ , celle obtenue en orthostatisme, en excluant les patients ayant une hypotension artérielle orthostatique, était de 172,0 mmHg (avec des extrêmes de 135 à 220 mmHg de systolique).
- Dans les sous-groupes, 62,8 % des hypertendus ne modifient pas leur PAS de façon significative (tableau I), cependant il est remarquable de noter que si on considère les chiffres de PAS orthostatique (tableau II), la majorité des patients gardent leur PAS orthostatique élevée (HTA orthostatique).

**Tableau I**

L'évaluation de la pression artérielle chez les hypertendus selon le degré de variation de la PA ( $\Delta$ PA)

Sous-groupes HTA	$\Delta$ PA	Proportions (%)
A	$\Delta$ PA $\geq +10$ mmHg	22,3
B	$\Delta$ PA $\leq -20$ mmHg	14,9
C	$-20 < \Delta$ BP $< +10$ mmHg	62,8

- En d'autres termes, chez l'hypertendu, la PAS, généralement déjà élevée en DD reste élevée en orthostatisme, et cette proportion d'HTA orthostatique est importante (tableau II).

**Tableau II**

Proportion (en %) des patients dont la PAS orthostatique est au-delà de 150 mmHg

Hypertendus n = 121	PAS orthostatique	Proportion (%)
	$\geq 150$ mmHg	31,1
	$\geq 160$ mmHg	28,8
	$\geq 170$ mmHg	13,3
	$\geq 180$ mmHg	3,5
Total		65,8

- La mesure de l'activité sympathique périphérique alpha (test orthostatique).

La réponse sympathique alpha-adrénergique dans le groupe HTA, n'incluant pas les patients ayant une hypoTA orthostatique, était de 20,0 %, la réponse normale étant aux alentours de 10 %.

## Discussion

Le test orthostatique a été réalisé dans l'unité du service de cardiologie A entre 2004 et 2009. Il s'agit d'un test simple à réaliser. Il a permis de montrer que plus des 2/3 des patients gardaient une hypertension orthostatique, et près du quart des patients hypertendus élevaient leur PA orthostatique d'au moins 10 mmHg et parfois de façon sévère, les chiffres pouvant dépasser 220 mmHg de systolique comme chez 3 patients. L'élévation de la PA orthostatique témoignerait d'une hyperactivité sympathique incriminée dans l'HTA essentielle. La réponse sympathique orthostatique était élevée, atteignant 20 %.

Ce travail vient conforter les résultats d'une étude antérieure menée au sein de cette même unité du SNA du service de cardiologie A sur une population différente, entre 1999 et 2003, et portant sur la réponse sympathique chez les sujets hypertendus [9].

Il apparaît, à travers des études antérieures utilisant différentes techniques de mesure de l'activité du système sympathique, qu'il y a une augmentation de l'activité sympathique chez les patients hypertendus [10-14].

Ainsi, la microneurographie, utilisée comme test autonome par les neurologues, a révélé une augmentation de l'activité des fibres sympathiques plus spécifiquement proportionnelle à l'ampleur de l'HTA essentielle qu'à l'HTA secondaire. Ceci pourrait expliquer pourquoi certains facteurs de risque métaboliques et certaines pathologies communes à l'HTA essentielle ne sont pas retrouvés dans l'HTA secondaire [10, 15, 16].

De plus, les techniques d'analyse spectrale apportent des informations importantes en ce qui concerne les altérations du contrôle nerveux de l'HTA essentielle et permettent de mettre en évidence une augmentation de l'activité sympathique [10, 15].

Les causes exactes de l'hyperactivité sympathique restent inconnues. Le facteur héréditaire est en cours d'étude. Ainsi, des similitudes retrouvées uniquement chez les jumeaux monozygotes en comparaison avec des paires de sujets indépendants permettent de postuler que ce facteur a bel et bien un rôle dans la genèse de cette hyperactivité [17, 18]. La revue de littérature a montré que si la composante héréditaire, quoiqu'en cours d'étude, a un rôle évident, d'autres facteurs pourraient intervenir dans la genèse de l'HTA. Nous y avons également retrouvé certaines recherches démontrant l'impact du déséquilibre autonome sur les complications et conséquences de l'hypertension,

en tant que facteur de risque indépendant des maladies cardiovasculaires.

Sur le plan biochimique, les mesures de radiotraceurs du passage de noradrénaline dans le plasma sont bien adaptées pour étudier la physiopathologie de l'augmentation de l'activité du système nerveux sympathique dans l'hypertension artérielle [19]. Ainsi, leurs taux sont plus élevés chez les jeunes sujets normotendus ayant des antécédents familiaux d'hypertension par rapport aux jeunes normotendus sans antécédents familiaux d'HTA [20-22].

Des études retrouvent aussi des taux plus élevés de noradrénaline dans la circulation vasculaire cérébrale chez les patients atteints d'hypertension essentielle par rapport aux sujets sains, suggérant qu'une augmentation sous-jacente dans le système nerveux central de la noradrénaline pourrait constituer la base de l'influx sympathique augmenté [10, 19].

La découverte d'un déséquilibre autonome chez les patients hypertendus contribue non seulement à cerner le mécanisme de l'HTA mais également à la physiopathologie du risque cardio-vasculaire dû à l'HTA, par ses conséquences métaboliques, trophique, hémodynamique et rhéologique [10, 16].

L'élévation de l'activité sympathique augmente la PA, en étant responsable de la stimulation cardiaque, rénale et vasculaire et en augmentant, respectivement, le débit cardiaque, la rétention hydrosodée et la résistance vasculaire avec hypertrophie des cellules musculaires lisses vasculaires [23]. Le pronostic de l'HTA dépendrait de la réduction de cette hyperactivité sympathique.

Par ailleurs dans cette série, 15% des patients hypertendus ont une HO. Ce chiffre est loin d'être négligeable, et sa recherche doit être systématique surtout chez le sujet âgé et le sujet diabétique. Lorsque l'hypoTA orthostatique survient chez l'hypertendu, l'attitude antihypertensive devient difficile, car le traitement de l'une aggrave l'autre.

Selon la gravité de l'HO, les mesures thérapeutiques dépendent de la gravité de l'HO en plus de l'importance des chiffres élevés de PA. Il est souhaitable de développer la thérapeutique antihypertensive en agissant aussi bien sur l'hyperactivité sympathique, comme déjà mentionné par certains auteurs [13, 24-27], le traitement habituel incluant les diurétiques, les bêta-bloquants ainsi que les anti-calciques pourraient en effet être à l'origine de l'hypotension artérielle orthostatique surtout chez le sujet âgé [3, 26]. Par ce travail nous voulons pousser la recherche à développer des médicamenteuses antihypertensives permettant un réajustement de la balance sympatho-vagale.

## Conclusion

Il est remarquable de noter que la TA orthostatique chez l'hypertendu se maintient ou s'élève dans près des 2/3 des cas. Le test orthostatique chez l'hypertendu est d'un intérêt certain, il permet, d'une part, de faire le diagnostic de l'association HTA-hypertension orthostatique qui prédit la survenue d'accidents vasculaires cérébraux et, d'autre part, de retenir ou d'écarter le diagnostic d'hypotension artérielle orthostatique chez l'hypertendu, situation qui pousse à réviser et ajuster le traitement antihypertenseur selon les chiffres de la PA en position d'orthostatisme.

Cette étude révèle ainsi l'intérêt d'effectuer une étude prospective sur ces patients hypertendus, afin de déterminer l'effet des différentes classes thérapeutiques sur la PA orthostatique à court et à long terme.

## Remerciements

Nous remercions vivement le professeur H. C. Coghlan, directeur de Uihlein Autonomic Research Laboratory, University of Alabama at Birmingham, USA, pour le logiciel qu'il nous a offert.





## Bibliographie

1. Murray C, Lopez Ae. The Global Burden of Disease: a Comprehensive Assessment of Mortality and Disability from Diseases. *Injuries and Risk Factors in 1990 and Projected to 2020* ; 1996.
2. Kearney PM, Whelton M, Reynolds K *et al.* Global burden of hypertension: analysis of worldwide data. *Lancet* 2005 ; 365 : 217-223.
3. Lewington S, Clarke R, Qizilbash N, Peto R, Collins R. Age-specific relevance of usual blood pressure to vascular mortality a meta-analysis of individual data for one million adults in 61 prospective studies. *Lancet* 2002 ; 360 : 1903-1913.
4. Krzesinski JM, Xhignesse P. [New guidelines 2007 for the management of arterial hypertension]. *Rev Med Liege* 2007 ; 62 : 566-574.
5. Asmar R. Pression artérielle. Régulation et épidémiologie. Mesures et valeurs normales. *Néphrologie et thérapeutique* 2007 ; 3 : 163-184.
6. Mancia G, De Backer G, Dominiczak A *et al.* 2007 Guidelines for the management of arterial hypertension: The Task Force for the Management of Arterial Hypertension of the European Society of Hypertension (ESH) and of the European Society of Cardiology (ESC). *Eur Heart J* 2007 ; 28 : 1462-1536.
7. Freeman R. Assessment of cardiovascular autonomic function. *Clin Neurophysiol* 2006 ; 117 : 716-730.
8. Low PA, Pfeifer MA. Standardization of autonomic function. In *Clinical Autonomic Disorders*. 2<sup>nd</sup> edition, Ed PA Low, *Lippincott-Raven* 1997 : 287-295.
9. Benjelloun H, Abouddrar S, Jroundi I *et al.* [Sympathetic response in primary hypertension]. *Ann Cardiol Angeiol (Paris)* 2009 ; 58 : 139-143.
10. Esler M. The sympathetic system and hypertension. *Am J Hypertens* 2000 ; 13 : 99S-105S.
11. Andrejak M, Simon A, Hardin JM, *et al.* [Systemic arterial hypertension: pathogenic role of the sympathetic nervous system]. *Nouv Presse Med* 1977 ; 6 : 3963-3967.
12. Julius S. Autonomic nervous system dysregulation in human hypertension. *Am J Cardiol* 1991 ; 67 : 3B-7B.
13. Noll G, Wenzel RR, Binggeli C, Corti C, Luscher TF. Role of sympathetic nervous system in hypertension and effects of cardiovascular drugs. *Eur Heart J* 1998 ; 19 Suppl F : F32-38.
14. Palatini P. Sympathetic overactivity in hypertension: a risk factor for cardiovascular disease. *Curr Hypertens Rep* 2001 ; 3 Suppl 1 : S3-9.
15. Pagani M, Lucini D. Autonomic dysregulation in essential hypertension: insight from heart rate and arterial pressure variability. *Auton Neurosci* 2001 ; 90 : 76-82.
16. Brook RD, Julius S. Autonomic imbalance, hypertension, and cardiovascular risk. *Am J Hypertens* 2000 ; 13 : 112S-122S.
17. Wallin BG, Kunimoto MM, Sellgren J. Possible genetic influence on the strength of human muscle nerve sympathetic activity at rest. *Hypertension* 1993 ; 22 : 282-284.
18. Williams PD, Puddey IB, Beilin LJ, Vandongen R. Genetic influences on plasma catecholamines in human twins. *J Clin Endocrinol Metab* 1993 ; 77 : 794-799.
19. Esler M, Ferrier C, Lambert G *et al.* Biochemical evidence of sympathetic hyperactivity in human hypertension. *Hypertension* 1991 ; 17 : III29-35.
20. Ferrier C, Cox H, Esler M. Elevated total body noradrenaline spillover in normotensive members of hypertensive families. *Clin Sci (Lond)* 1993 ; 84 : 225-230.
21. Wu JS, Lu FH, Yang YC *et al.* Epidemiological study on the effect of pre-hypertension and family history of hypertension on cardiac autonomic function. *J Am Coll Cardiol* 2008 ; 51 : 1896-1901.
22. Maver J, Struel M, Accetto R. Autonomic nervous system and microvascular alterations in normotensives with a family history of hypertension. *Blood Press* 2004 ; 13 : 95-100.
23. DiBona GF. Nervous kidney. Interaction between renal sympathetic nerves and the renin-angiotensin system in the control of renal function. *Hypertension* 2000 ; 36 : 1083-1088.
24. de Champlain J, Karas M, Toal C, Nadeau R, Larochelle P. Effects of antihypertensive therapies on the sympathetic nervous system. *Can J Cardiol* 1999 ; 15 Suppl A : 8A-14A.
25. de Champlain J. Do most antihypertensive agents have a sympatholytic action? *Curr Hypertens Rep* 2001 ; 3 : 305-313.
26. Fotherby MD, Iqbal P. Antihypertensive therapy and orthostatic responses in elderly hospital in-patients. *J Hum Hypertens* 1997 ; 11 : 291-294.
27. Rabbia F, Martini G, Cat Genova G *et al.* Antihypertensive drugs and sympathetic nervous system. *Clin Exp Hypertens* 2001 ; 23 : 101-111.

# Le traitement de l'insuffisance cardiaque par resynchronisation : que de chemin parcouru !

D. Benzarouel,  
I. Fellat, M. El Hattouy  
Service de Cardiologie,  
Hôpital Mohammed VI,  
Marrakech

## Résumé

L'insuffisance cardiaque (IC) constitue actuellement un problème de santé publique important par sa fréquence et ses conséquences en termes de morbidité et de mortalité.

Au cours de l'insuffisance cardiaque sévère, on observe une incidence élevée de troubles de conduction auriculoventriculaire et/ou interventriculaire responsables d'une réduction du débit cardiaque. Par conséquent, la resynchronisation atrio-biventriculaire améliorerait la fonction myocardique. De nombreuses études ont apporté la preuve clinique qu'à cette resynchronisation sur l'amélioration fonctionnelle, couplée à une réduction de la morbidité majeure, en particulier des hospitalisations pour insuffisance cardiaque décompensée, et à une diminution de la mortalité totale en comparaison avec le seul traitement médical.

Les techniques de resynchronisation biventriculaire ne cessent de se développer, avec ou sans système de défibrillation associé. Malgré les améliorations apportées aux matériels, un nombre non négligeable de ces procédures de resynchronisation ventriculaire restent difficiles voire impossibles par voie endocavitaire.

Actuellement, les candidats à la resynchronisation cardiaque sont les patients en classe III ou IV de la classe NYHA malgré un traitement médical optimal avec une dysfonction ventriculaire gauche sévère (une fraction d'éjection du ventricule gauche 35 %), un ventricule gauche dilaté (DTD > 55 mm), un rythme sinusal et une durée des QRS 120 ms. Le choix du type de stimulateur à implanter – un pacemaker biventriculaire ou un défibrillateur biventriculaire – sera fait en tenant compte des recommandations actuelles. Certaines questions restent en suspens et constitueraient des indications en perspective de la resynchronisation.

**Mots-clés :** insuffisance cardiaque, resynchronisation, traitement électrique, stimulateur.

## Summary

*Heart failure (HF) is currently a major public health problem by its frequency and its consequences in terms of morbidity and mortality.*

*In severe heart failure, there is a high incidence of impaired atrioventricular and interventricular conduction inducing reduction of cardiac output. Therefore, the atrio-biventricular resynchronization improve myocardial function. Few studies have demonstrated that cardiac resynchronization improves clinical and functional features, coupled with a reduction in major morbidity, particularly in hospitalizations for decompensated heart failure and reduced total mortality compared with treatment medical. Biventricular resynchronization techniques continue to grow, with or without defibrillator system. Despite improvements in equipment, a significant number of these procedures ventricular resynchronization are difficult or impossible by intracavitary.*

*Currently, candidates for cardiac resynchronization are patients with class III or IV NYHA class despite optimal medical treatment with severe left ventricular dysfunction (ejection fraction of left ventricle 35 %), a dilated left ventricle (DTD > 55 mm), sinus rhythm and a QRS duration of 120 ms. Some questions remain suspended and prospects. Certainly, next studies will give us all answers.*

**Key-words :** cardiac failure, resynchronization, electrical treatment, pacing.

L'insuffisance cardiaque (IC) constitue actuellement un problème de santé publique important par sa fréquence et ses conséquences en termes de morbidité et de mortalité.

L'incidence de cette pathologie est de 5 pour mille et la prévalence de 1 %, chiffre qui atteint 10 % chez les sujets de plus de 80 ans [1, 2].

L'IC est la première cause de mortalité: selon l'étude « Framingham » la survie à 10 ans est de 11 % chez les hommes et de 21 % chez les femmes [3]. L'étiologie la plus fréquente de l'IC est la maladie coronaire [4].

Ces dernières années, de multiples essais cliniques randomisés à large échelle ont montré l'intérêt de nombreuses thérapeutiques médicamenteuses afin d'améliorer la morbi-mortalité que ce soit les inhibiteurs de l'enzyme de conversion (IEC), les antagonistes des récepteurs AT1 de l'angiotensine, les bêta bloquants et les antagonistes de l'aldostérone [5-10]. Malgré ces traitements, le pronostic et la qualité de vie des insuffisants cardiaques restent médiocres. Et ce, d'autant plus qu'un pourcentage élevé de patients demeure symptomatique soulignant l'intérêt des thérapies adjuvantes non pharmacologiques telles que la transplantation cardiaque, les systèmes d'assistance ventriculaire gauche implantable, la transplantation cellulaire, et enfin, la thérapeutique électrique qui présente deux approches complémentaires: le défibrillateur automatique implantable (DAI) et la resynchronisation cardiaque.

### Bases physiologiques

Le ventricule gauche se contracte normalement de façon synchrone avec de très faibles variations chronologiques dans le début de son activation électrique et mécanique. Ce synchronisme de contraction conditionne l'efficacité de l'éjection. Si une portion du cœur est activée de façon tardive comme dans le bloc de branche gauche ou la stimulation ventriculaire droite, les régions activées précocement ou tardivement sont peu efficaces mécaniquement et peuvent générer des phénomènes dyskinétiques [11]. Il s'ensuit une perte d'environ 20 % de la fonction systolique avec réduction du débit cardiaque, augmentation du volume télésystolique et étirement de la paroi retardant la relaxation. L'asynchronisme peut aussi entraîner des effets arythmogènes [12].

Le délai auriculoventriculaire influence aussi la performance ventriculaire [13]. Un intervalle trop court ou trop long peut être à l'origine d'un remplissage incomplet

favorisant une régurgitation mitrale en télédiastole, après la contraction auriculaire, par réouverture mitrale au début de la systole ventriculaire [14].

Au cours de l'insuffisance cardiaque sévère, on observe une incidence élevée de l'ordre de 30 à 50 % de trouble de conduction auriculoventriculaire ou interventriculaire. Un tiers des patients insuffisants cardiaques a un bloc de branche gauche (BBG) contre seulement 10 % de la population générale. L'augmentation de la durée du QRS est un facteur pronostique clairement démontré associé à un accroissement de la morbi-mortalité [15, 16].

L'élargissement du QRS, et particulièrement la présence d'un BBG, témoignent d'un trouble conducteur interventriculaire et/ou intraventriculaire gauche. Ce retard de contraction ou asynchronisme a de nombreuses conséquences hémodynamiques: une réduction de la fraction d'éjection ventriculaire gauche et de l'index cardiaque, une redistribution du débit cardiaque.

La désynchronisation représente alors un procédé physiopathologique qui altère directement la fonction ventriculaire gauche, cause un remodelage du ventricule gauche et une insuffisance cardiaque augmentant de ce fait la morbidité et la mortalité.

Ces différentes conséquences hémodynamiques peuvent être corrigées par la resynchronisation optimale des deux ventricules.

### Evolution du concept de la resynchronisation dans le temps

Pour les cardiologues stimulisés, les années 1990-1995 symbolisent l'âge d'or de la stimulation double chambre (DDD) dans l'insuffisance cardiaque ; la stimulation DDD permet de réduire l'asynchronisme auriculoventriculaire et diminuer le degré de fuite mitrale.

Cependant, la stimulation DDD conventionnelle présente une limitation majeure, celle du site d'excitation ventriculaire. En effet, celui-ci est situé, dans la grande majorité, à l'apex du ventricule droit d'où une activation électrique et mécanique VG rétrograde et bien connue pour s'avérer délétère sur le plan hémodynamique [17]. La stimulation biventriculaire a concerné au début les patients en insuffisance cardiaque réfractaire au traitement médical et présentant un BBG particulièrement important (QRS > 130 ms). Dès 1992, Xiao *et al.* suggèrent que la réduction de la largeur des QRS pourrait améliorer l'hémodynamique [18]. Serge Cazeau *et al.* [19] ont en effet vérifié cette hypothèse et ont rapporté en 1994 pour la première fois le bénéfice

à court terme d'une stimulation biventriculaire chez des patients en insuffisance cardiaque sévère et bloc de branche gauche (BBG).

### Etudes aiguës

Les premières études aiguës cliniques ont montré que l'intérêt de la stimulation chez des insuffisants cardiaques était lié aux effets du raccourcissement du délai A-V [20, 21, 22]. Ces études hémodynamiques aiguës [23] ont montré que la stimulation biventriculaire apportait une amélioration du débit cardiaque, une augmentation de la pression systolique, un abaissement des résistances pulmonaires.

### Etudes chroniques

En outre, aussi bien la stimulation biventriculaire que la stimulation ventriculaire gauche seule entraînent une réduction de la consommation d'énergie par le myocarde [23] ainsi qu'une diminution de l'activité sympathique [24]. Ce nouveau concept a été confirmé par des études randomisées multicentriques (MUSTIC, PATH-CHF, MIRACLE, COMPANION, CARE HF) [17].

Dans l'étude PATH-CHF [25], les patients étaient stimulés pendant quatre semaines puis non stimulés pendant quatre semaines puis à nouveau stimulés pendant quatre semaines, option poursuivie ensuite pendant un an. Il s'agissait d'une étude nécessitant une implantation chirurgicale de deux stimulateurs. La performance à l'effort, évaluée par la VO<sub>2</sub>max, était améliorée pendant les deux périodes où la stimulation était active.

Dans l'étude MUSTIC [26], les patients étaient répartis en deux groupes, les uns stimulés, les autres non, durant trois mois avec à l'issue de cette période un *cross-over* et une nouvelle période de trois mois [27].

L'étude MIRACLE [28] a porté sur près de 500 patients répartis en deux groupes parallèles, les uns resynchronisés, les autres constituant le groupe contrôle. Tous les patients étaient en rythme sinusal et en classe fonctionnelle stable III ou IV de la NYHA. Les données montrent une amélioration du test de marche de 6 min, du score de qualité de vie et de la classe fonctionnelle NYHA [26]. L'étude américaine COMPANION [30], quant à elle, avait inclus 1520 patients présentant une insuffisance cardiaque sévère réfractaire au traitement médical et ayant une dysfonction ventriculaire gauche (FEVG ≤ 35%), une dilatation ventriculaire gauche avec diamètre

télédiastolique ventriculaire gauche (DTDVG) supérieur ou égal à 60 mm. Les patients ont été randomisés entre trois groupes : un groupe traitement médical optimal (OPT), un groupe stimulation multisite sans fonction défibrillateur (CRT-P) et un groupe défibrillateur implantable multisite (CRT-D) qui avaient chacun aussi un traitement médical optimal. Il a été observé dans les deux groupes CRT-P et CRT-D une diminution significative du critère principal de jugement, mortalité totale ou hospitalisations pour insuffisance cardiaque.

Concernant la mortalité totale, l'étude n'avait pas la puissance nécessaire pour montrer un bénéfice sur la mortalité qui n'était qu'un critère secondaire de jugement. Seul le bras défibrillateur multisite a montré une diminution significative de la mortalité totale.

Plus récemment, l'étude CARE HF, est venue démontrer un bénéfice sur la mortalité totale de la stimulation multisite dans l'insuffisance cardiaque systolique [32]. Elle a inclus des patients insuffisants cardiaques depuis au moins six semaines nécessitant un traitement par diurétiques, en classe III/IV de la NYHA, sous traitement pharmacologique optimal et qui avaient tous une dysfonction systolique ventriculaire gauche (FEVG ≤ 35%) et une dilatation ventriculaire gauche avec un diamètre télédiastolique ventriculaire gauche indexé à la taille augmenté (DTDVG ≥ 30 mm/m<sup>2</sup>) et ayant des critères d'asynchronisme échocardiographique.

L'étude CARE HF a été la première étude à démontrer un bénéfice de la stimulation multisite sur la mortalité des patients insuffisants cardiaques, à fonction systolique altérée, réfractaires au traitement médical.

Bénéfices de la resynchronisation cardiaque :

### 1. Impact de la resynchronisation cardiaque sur les symptômes de l'insuffisance cardiaque et la tolérance à l'effort

Toutes les études prospectives randomisées ayant évalué la stimulation multisite dans l'insuffisance cardiaque s'accordent sur l'amélioration fonctionnelle. En effet, la stimulation multisite a démontré une amélioration de la classe NYHA et de la distance de marche de six minutes. En moyenne, la classe NYHA diminue de 0,5-0,8 point (une classe environ), la distance parcourue au test de marche de six minutes augmente de 20 à 30%, et la VO<sub>2</sub> max est améliorée de 10 à 15%. La qualité de vie évaluée par le questionnaire de MINNESOTA a été améliorée sur l'ensemble des essais dans le groupe resynchronisé.



L'importance de ces avancées cliniques est similaire voire meilleure que celle observée dans les grandes études utilisant seulement les traitements médicamenteux.

Ces bénéfices notés à six mois semblent se maintenir à un et deux ans [26, 32].

### 2. Impact sur le nombre d'hospitalisations

La stimulation multisite entraîne une diminution des hospitalisations pour insuffisance cardiaque. A ce titre, la méta-analyse de Bradley [33] a montré une réduction de 30 % des hospitalisations pour insuffisance cardiaque dans le groupe traité par stimulateur. Ce bénéfice, démontré également par l'étude COMPANION [30], sur la diminution des hospitalisations suggère un intérêt médico-économique majeur, puisque les hospitalisations pour insuffisance cardiaque représenteraient 60 % des dépenses imputées à cette pathologie.

### 3. Impact sur la fonction myocardique et la structure du ventricule gauche

Le remodelage ventriculaire est actuellement considéré comme la cible du traitement de l'insuffisance cardiaque. Toutes les études sur la resynchronisation cardiaque concordent ; elles ont montré que la stimulation biventriculaire permettait d'obtenir une baisse significative des volumes et diamètres ventriculaires gauches, qu'ils soient télédiastoliques ou télésystoliques. De même, la fraction d'éjection ventriculaire gauche augmente en moyenne de 20 à 25 %.

### 4. Impact de la resynchronisation cardiaque sur la mortalité

Les études récentes ont montré l'impact de la stimulation multisite, même sans défibrillateur associé, sur la mortalité.

L'étude CARE HF [32] est venue démontrer un bénéfice sur la mortalité totale de la stimulation multisite (sans défibrillateur) dans l'insuffisance cardiaque systolique.

Le critère principal de jugement dans cette étude a associé la mortalité globale et les hospitalisations imprévues en raison d'un événement cardiovasculaire majeur. Le critère secondaire était la mortalité globale. Il a été observé une réduction de 37 % du critère principal dans le groupe resynchronisé et une réduction significative de 36 % de la mortalité toutes causes confondues.

## Les indications de la resynchronisation cardiaque

### 1. Indications actuelles de la resynchronisation cardiaque

Les recommandations européennes et nord-américaines pour le traitement de l'insuffisance cardiaque chronique considèrent la resynchronisation cardiaque chez les patients en insuffisance cardiaque chronique qui présentent des caractéristiques cliniques correspondant aux critères d'inclusion de ces différents essais [42].

Quatre critères caractérisent les candidats potentiels à la resynchronisation cardiaque :

- un critère de sévérité de l'insuffisance cardiaque utilisant la classe NYHA ;
- un critère de dysfonction ventriculaire gauche systolique : la fraction d'éjection du ventricule gauche ;
- un critère de remodelage du ventricule gauche : le diamètre télédiastolique du ventricule gauche ;
- et finalement un critère de désynchronisation cardiaque basé sur la durée du QRS sur l'électrocardiogramme de surface.

#### *La sévérité de l'insuffisance cardiaque*

La majorité des essais cliniques qui ont validé la resynchronisation cardiaque ont inclus des patients avec une insuffisance cardiaque modérée à sévère, en classe III ou IV de la classification NYHA (MUSTIC, MIRACLE ICD et de CONTAK-CD) [25, 27, 28, 30-32].

#### *La sévérité de la dysfonction ventriculaire gauche systolique*

Tous les essais cliniques ont inclus des patients avec une fraction d'éjection du ventricule gauche inférieure ou égale à 35 %.

#### *La dilatation ventriculaire gauche*

La resynchronisation cardiaque s'est intéressée aux patients qui avaient un ventricule gauche dilaté. Pour être inclus dans les différents essais, le diamètre télédiastolique du ventricule gauche devait être supérieur à 55 ou 60 ou à une valeur de plus de 30 mm indexée à la taille ou à la surface corporelle.

#### *La durée du QRS sur l'électrocardiogramme de surface*

Les différentes recommandations des sociétés savantes aujourd'hui utilisent comme marqueur d'asynchronisme cardiaque un QRS large dépassant les 120 ms sur

l'électrocardiogramme de surface [42]. Cette valeur seuil a été choisie en fonction des critères d'inclusion de l'étude COMPANION et CARE-HF. Un allongement significatif de la durée des QRS, également souvent associé à une prolongation de l'intervalle PR, est retrouvé chez 30 à 50 % des patients en insuffisance cardiaque modérée à sévère avec dysfonction ventriculaire gauche [42]. Ces troubles de conduction induisent un asynchronisme atrioventriculaire, mais également inter-ventriculaire et intraventriculaire gauche [43]. Nous devons reconnaître que la durée du QRS comme marqueur d'asynchronisme cardiaque pose certains problèmes: d'une part, la mesure du QRS sur l'électrocardiogramme est, en théorie tout au moins, facile mais il n'y a pas de recommandation spécifique pour la mesure des QRS sur un électrocardiogramme de surface. Il est recommandé par ailleurs de réaliser des enregistrements à 50 mm/s rendant ainsi la mesure de durée des QRS plus précise.

En conclusion, les candidats à la resynchronisation cardiaque sont les patients en classe III ou IV de la classe NYHA malgré un traitement médical optimal avec une dysfonction ventriculaire gauche sévère (une fraction d'éjection du ventricule gauche 35 %), un ventricule gauche dilaté (DTD > 55 mm), un rythme sinusal et une durée des QRS > 120 ms.

Il faut souligner qu'avant d'envisager l'implantation d'un système de resynchronisation cardiaque, il faut absolument que le traitement soit optimal, tenant compte des recommandations des sociétés savantes, surtout en termes de posologie.

Une autre question importante est le type de stimulateur à implanter: un pacemaker biventriculaire ou un défibrillateur biventriculaire. Chez les patients qui ont une indication de prévention secondaire de défibrillateur automatique implantable (DAI), à savoir les patients ayant déjà fait un arrêt cardiaque récupéré ou les patients présentant des troubles du rythme ventriculaire mal tolérés sur le plan hémodynamique. Les essais de prévention secondaire AVID, CASH et CIDS, MIRACLE-ICD [42] ont démontré que le défibrillateur permettait de réduire la mortalité globale de 20 à 31 % et la mortalité rythmique de 33 à 59 %.

Par contre, pour les indications de prévention primaire, la question reste suspendue, et l'attitude ne doit pas être systématique mais tenir compte de l'âge physiologique et des comorbidités des patients.

Les recommandations de la société française de cardiologie ont permis d'élargir les indications du DAI intégrant notamment les données des essais MADIT II et SCD-HEFT [42]. Ainsi les patients avec une fraction

d'éjection du ventricule gauche inférieure à 30 % et une cardiomyopathie ischémique ont une indication de DAI de classe I avec un niveau de preuve B et ceux avec une cardiomyopathie dilatée en apparence primitive une indication de DAI de classe IIA avec un niveau de preuve B. Les patients avec une indication de resynchronisation cardiaque ont une indication de DAI biventriculaire de classe IIA avec un niveau de preuve B, tout en soulignant qu'il n'y a pas à ce jour d'évidence actuelle de supériorité du DAI biventriculaire sur le stimulateur de resynchronisation seul, dans cette indication.

## 2. Indications récentes de la resynchronisation cardiaque

### *Les patients en fibrillation atriale permanente*

À part l'essai MUSTIC-AF, tous les essais cliniques conçus pour évaluer la resynchronisation cardiaque ont inclus des patients qui étaient en rythme sinusal stable [42]. Cependant, 20 à 30 % des patients en insuffisance cardiaque modérée à sévère sont en une fibrillation atriale permanente [47]. Les résultats de l'étude MUSTIC-AF ont montré que lorsque la stimulation biventriculaire était délivrée plus de 85 % du temps, celle-ci permettait d'améliorer les symptômes, la tolérance à l'effort et la qualité de vie par rapport à la stimulation monochambre ventriculaire droite. Gasparini *et al.* ont démontré que chez les patients en fibrillation atriale permanente, le bénéfice observé avec la resynchronisation cardiaque était le même que celui observé chez les patients en rythme sinusal.

### *Les patients en insuffisance cardiaque modérée*

Les essais MIRACLE ICD et CONTAK CD ont inclus des patients qui étaient en classe II de la classification NYHA [42]. Ces essais ont montré que la resynchronisation cardiaque n'améliorait ni les symptômes ni la qualité de vie d'éjection du ventricule gauche. L'essai REVERSE spécifiquement conçu chez les patients qui ont des symptômes modérés (classe I ou II de la classification NYHA) a démontré que la stimulation multisites permet de prévenir l'aggravation de l'insuffisance cardiaque, de diminuer les hospitalisations pour IC et d'inverser le remodelage ventriculaire en diminuant les volumes ventriculaires [48]. Les dernières guidelines de la société européenne de cardiologie [49] recommandent aux praticiens la prudence vis-à-vis des patients ayant une insuffisance cardiaque peu ou pas symptomatique avec un QRS entre 120 et 150 ms. Actuellement, la resynchronisation des patients en classe 2 de la NYHA, avec une FEVG < 35%, un QRS > ou égal à 150 ms sous

un traitement médical optimal est une recommandation de classe IA.

### **Les patients avec indication permanente conventionnelle d'un pace-maker**

La resynchronisation avec ou sans défibrillateur est indiquée chez les patients classe III ou IV de la NYHA ayant une FEVG < ou égal à 35% et un QRS > ou égal à 120 ms (Recommandation classe I B) [49].

### **Indication en perspective : les patients avec des QRS « fins »**

Plusieurs études échocardiographiques ont montré que 20 à 40 % des patients avec des QRS « fins » c'est-à-dire une durée des QRS < 120 ms sur l'électrocardiogramme de surface, ont un asynchronisme intraventriculaire gauche et seraient ainsi théoriquement des candidats potentiels de la resynchronisation cardiaque [42]. L'étude RETHINQ par contre n'a pas montré de bénéfice de la resynchronisation des patients dont le QRS était

fin. Il faudrait attendre les résultats de l'étude ECHOCRT pour y voir plus clair.

Enfin, les indications actuelles de la resynchronisation cardiaque peuvent apparaître relativement simples, mais nous pouvons souligner que parfois il peut exister un certain degré d'asynchronisme entre les différentes recommandations.

## Conclusion

La resynchronisation cardiaque par stimulation atrio-biventriculaire peut être une aide précieuse pour le myocarde défaillant et désynchronisé. Une dizaine d'études randomisées ont apporté la preuve clinique d'une amélioration fonctionnelle et d'une réduction de la morbidité. Sa principale indication est maintenant reconnue chez les patients avec dysfonction ventriculaire gauche systolique sévère (FEVG < 35 %) et QRS larges sur l'ECG (> 120 msec) qui demeurent symptomatique en classe NYHA III-IV malgré un traitement médical optimal.

## Bibliographie

1. Cowie MR. BNP : soon to become a routine measure in the care of patients with heart failure? *Heart* 2000; 83 : 617-8.
2. Valli N, Georges A, Mendes Plogin A, Barat J, Bordenave L. Effect of biventricular pacing on brain natriuretic peptide (BNP) in patient with dilated cardiomyopathy: Immunohistochemical and Biologie spécialisée 2002 ; 17 : 382-386.
3. Kannel WB, Castelli W, Namara MC. The natural history of congestive heart failure: the framingham study. *N England J Med* 1971 ; 85 : 1441-6.
4. Kannel WB. Epidemiology and prevention of cardiac failure: Framingham Study insights. *Eur Heart J* 1987 ; 8 (Suppl F) : 23-6.
5. Consensus T, Group TS. Effect of enalapril on mortality in severe congestive heart failure: results of north scandinavian enalapril survival study. *New England Journal of Medicine* 1987 ; 316 : 1429-35.
6. MERIT-HF Sg, Metropolol CR/CX randomized intervention trial in congestive: failure (MERIT-HF). *Lancet* 1999 ; 353 : 2001-7.
7. Packer M, Bristow MR, Cohn JN *et al.* The effect of carvedilol on morbidity and mortality in patients with chronic heart failure. U.S. Carvedilol Heart failure study group. *N Engl J Med* 1996 ; 334 : 1349-55.
8. Randomised Aldactone evaluation study investigator. The effect of spironolactone on morbidity and mortality in patients with severe heart failure. *New England Journal of Medicine* 1999 ; 341 : 709-17.
9. Stevenson WG, Stevenson LW, Middlekauff HR *et al.* Improving survival for patients with advanced heart failure: a study of 737 consecutive patients. *J Am Coll Cardiol* 1995 ; 26 : 1417- 23.
10. Wilensky RL, Yudean P, Cohen AL. Serial electrographic changes in idiopathic dilated cardiomyopathy confirmed at necropsy. *Am J Cardiol* 1988 ; 62 : 276-83.
11. Prinzen FW, Hunter WC, Wyman BT, Mc Veigh ER. Mapping of regional myocardial strain and work during ventricular pacing: experimental study using magnetic resonance tagging. *J Am Coll Cardio* 1999 ; 33 : 1735-42.
12. Sarubbi B, Ducoeschi V, Santagelo L. Arrhythmias in patients with mechanical ventricular dysfunction and myocardial stretch: role of mechano-electric feedback. *Can J Cardiol* 1998 ; 14 : 245-52.
13. Rosenqvist M, Isaaq K, Botvinick EH *et al.* Relative importance of activation sequence compared to atrioventricular synchrony in left ventricular function. *Am J Cardiol* 1991 ; 67 : 148-56.
14. Meisner JS, McQueen DM, Ishida Y *et al.* Effects of timing of atrial systole on LV filling and mitral valve closure: computer and dog studies. *Am J Physiol* 1985 ; 249 : H 604-19.
15. Aaronson KD, Schwartz JS, Chen TM *et al.* Development and prospective validation of a clinical index to predict survival in ambulatory patients referred for cardiac transplant evaluation. *Circulation* 1997 ; 95 : 2660-7.
16. Cowburn PJ, Cleland JG, Coats AJ, Komajda M. Risk stratification in chronic heart failure. *Eur Heart J* 1998 ; 19 : 696-710.

17. Garrigue S. Sélection des patients à la stimulation biventriculaire. *Annales de cardiologie et d'angéologie* 2005 ; 54 : 7-11.
18. Xiao HB, Brecker SJ, Gibson DG. Effect of abnormal activation on the time course of the left ventricular pressure pulse in dilated cardiomyopathy. *Br Heart J* 1992 ; 68 : 403-7.
19. Cazeau S, Ritter P, Bakdach S *et al.* Four chamber pacing in dilated cardiomyopathy. *Pacing Clin Electrophysiol* 1994 ; 17 : 1974-9.
20. Gold MR, Feliciano Z, Gottlieb SS, Fisher ML. Dual chamber pacing with short atrioventricular delay in congestive heart failure: a randomized study. *J Am Coll Cardio* 1995 ; 26 : 967-73.
21. Victor F, Leclercq C, Mabo P *et al.* Optimal right ventricular pacing site in chronically implanted patient: a prospective randomized crossover comparison of apical and outflow tract pacing. *J Am Coll Cardio* 1999 ; 33 : 311-6.
22. Cazeau S, Ritter P, Lazarus *et al.* Multisite pacing for end stage heart failure: early experience. *Pacing Clin Electrophysiol* 1996 ; 19 : 1748-57.
23. Taieb J, Moudni F, Benchaat T *et al.* Resynchronization of failing heart by pacing. *Annales de cardiologie et d'angéologie* 2002 ; 51 : 289-295.
24. Hamdam MH, Zagrodsky JD, Joglar JA *et al.* Biventricular pacing decreases sympathetic activity compared with right ventricular pacing in patients with depressed ejection fraction. *Circulation* 2000 ; 102 : 1027-32.
25. Auricchio A, Stelbrink C, Sacks S *et al.* For the PATH CHF study group. Long term clinical effect of hemodynamically optimized cardiac resynchronization therapy in patient with heart failure and intraventricular conduction. *J Am Coll Cardio* 2002 ; 39 : 1895-8.
26. Linde C, Leclercq C, Rex S *et al.* On behalf of the Multisite Stimulation In Cardiomyopathies (MUSTIC) study group. Long term benefits of biventricular pacing in congestive heart failure: results from the multisite stimulation in cardiomyopathy. *J Am Coll Cardio* 2002 ; 40 : 111-8.
27. Daubert JC, Linde C, Cazeau S. Clinical effects of biventricular pacing in patients with severe heart failure and chronic atrial fibrillation: results from the multisite stimulation in cardiomyopathy (MUSTIC) study group II. *Circulation* 2000 ; 102 : 3 : 349A.
28. Abraham WT, Fisher WG, Smith AL *et al.* MIRACLE study group. Cardiac resynchronization in chronic heart failure. *N Engl J Med* 2002 ; 346 : 1845-53.
29. Braunschweig F, Linde C, Gadler F, Ryden L. Reduction of hospital days by biventricular pacing. *Eur J Heart Failure* 2000 ; 2 : 399-406.
30. Higgins S, Yong P, Scheck D, Mac Daniel M *et al.* Biventricular pacing diminishes the need for implantable defibrillator therapy. *J Am Coll Cardio* 2000 ; 36 : 824-7.
31. Bristow MR, Saxon LA, Boehmer J *et al.* Cardiac resynchronization therapy with or without an implantable defibrillator in advanced chronic heart failure. *N Engl J Med* 2004 ; 350 : 2140-50.
32. Cleland JG, Daubert JC, Erdmann E *et al.* The effect of cardiac resynchronization on morbidity and mortality in heart failure. *N Engl J Med* 2005 ; 352 (15) : 1539-49.
33. Bradley D. Combining resynchronization and defibrillation therapies for heart failure. *JAMA* 2003 ; 289 : 2719-21.
34. Gensini GG, Di Giorgi S, Palacio A. Anatomy of the coronary circulation in living man. Coronary venography. *Circulation* 1965 ; 31 : 778-84.
35. Potkin BN, Roberts WC. Size of coronary sinus at necropsy in subjects without cardiac disease and patients with various cardiac conditions. *Am J Cardiol* 1987 ; 60 : 1418-21.
36. Singh JP, Houser SE, Heist J. The coronary venous anatomy, a segmental approach to aid cardiac resynchronization therapy. *J Am Coll Cardio* 2005 ; 46 : 68-74.
37. Gilard M, Moursourati J, Etienne Y. Angiographic Anatomy of the coronary sinus and its tributaries. *Pacing Clin Electrophysiol* 1998 ; 21 : 2280-4.
38. Delarche N, Bader H. Cardiac resynchronization therapy in practical terms. *Annales de cardiologie et d'angéologie* 2006 ; 55 : 328-333.
39. Verbeek XA, Vernooy K, Peschar M *et al.* Intraventricular resynchronization for optimal left ventricular function in experimental left bundle-branch block. *J Am Coll Cardio* 2003 ; 41 : 2932-2937.
40. Parreira L, Santos JF, Madeira J *et al.* Cardiac resynchronization therapy with sequential biventricular pacing: impact of echocardiography guided VV delay optimisation on acute results. *Rev port cardiol* 2005 ; 24 : 1355-1365.
41. Gasparini M, Auricchio A, Regoli F *et al.* four year efficacy of cardiac resynchronization therapy on exercise tolerance and disease progression : the importance of performing atrioventricular junction ablation in patients with atrial fibrillation. *J Am Coll Cardio* 2006 ; 48 : 734-743.
42. Leclercq C. Cardiac resynchronization therapy: today's and tomorrow's indications. *Annales de cardiologie et d'angéologie* 2007 ; 56 : 163-167.
43. Cazeau S, Gras D, Lazarus A *et al.* Multisite stimulation for correction of cardiac asynchrony. *Heart* 2000 ; 84 : 579-81.
44. Yu CM, Abraham W, Bax J *et al.* Predictors of response to cardiac resynchronization therapy (PROSPECT)- study design. *Am heart J* 2005 ; 149 : 600-5.
45. Guidelines for cardiac pacing and cardiac resynchronisation. *Eur Heart J* 2007 ; 28 : 1-40.
46. Yao G, Freemantle N, Calvert M *et al.* The long term cost-effectiveness of cardiac resynchronization therapy with or without an implantable cardioverter defibrillator. *Eur Heart J* 2007 ; 28 : 42-51.
47. Maisel W, Stevenson L. Atrial fibrillation in heart failure: epidemiology, pathophysiology and rationale for therapy. *Am J Cardiol* 2003 ; 91 : 2D-8D.
48. Linde C, Gold M, Abraham W *et al.* Rationale and design of randomized controlled trial to assess the safety and the efficacy of cardiac resynchronization therapy in patients with asymptomatic left ventricular dysfunction with previous symptoms or mild heart failure the resynchronization reverses remodelling in systolic left ventricular dysfunction (REVERSE) study. *Am Heart J* 2006 ; 151 : 288-94.
49. European society of cardiology. focused update of ESC guidelines on device therapy in heart failure. *European heart journal* 2010 ; 31 : 1093-337.



# Place du Sildénafile dans le postopératoire du rétrécissement mitral compliqué d'hypertension artérielle pulmonaire

## A propos d'un cas

S. El Karimi\*,  
I. Boumzebra\*\*,  
M. El Hattouji\*

\* Service de cardiologie,  
\*\* Service de chirurgie  
cardio-vasculaire,  
CHU Mohammed VI,  
Marrakech

### Résumé

**Introduction :** l'hypertension artérielle pulmonaire (HTAP) constitue une pathologie évolutive et grave. Elle est responsable d'une morbidité importante et d'un mauvais pronostic. Le sildénafile, inhibiteur spécifique de la phosphodiesterase, a prouvé son efficacité dans la prise en charge de l'HTAP primitive et dans certains cas d'HTAP secondaire. Cependant, cette molécule n'a pas été largement évaluée dans l'HTAP précapillaire secondaire à la sténose mitrale opérée.

**Observation :** nous rapportons le cas d'une patiente âgée de 45 ans, porteuse d'un rétrécissement mitral serré en HTAP compliqué d'arythmie complète par fibrillation atriale ayant fait plusieurs épisodes d'insuffisance cardiaque. L'administration de Sildénafile par voie orale et à la dose de 50 mg par jour en périopératoire chez cette patiente a permis, en l'absence de NO, de passer le cap postopératoire critique, avec extubation rapide en moins de 48 heures, une diminution significative de son HTAP et une amélioration de sa qualité de vie.

**Discussion :** ce cas illustre l'intérêt du Sildénafile dans la prise en charge de l'HTAP persistante en postopératoire d'un RM compliqué d'HTAP précapillaire et souligne l'intérêt de réaliser des études plus larges pour valider cette indication.

**Mots-clés :** hypertension artérielle pulmonaire précapillaire, Sildénafile.

### Summary

**Introduction :** the arterial pulmonary hypertension (PHT) constitutes a grave pathology. It is responsible for an important morbidity and a bad prognosis. The Sildenafil, a specific inhibitor of the phosphodiesterase, proved its efficiency in the treatment of the primary PHT and in some cases of secondary PHT. However, this molecule was not widely estimated in the pre-capillary PHT secondary at the mitral stenosis.

**Observation :** we report the case of a 45-year-old patient, how present a rheumatic mitral stenosis (MS) complicated with PHT, cardiac insufficiency and atrial fibrillation. In the absence of NO, administering Sildenafil at dose of 50 mg allows us to overcome a critical post operative period.

**Discussion :** this case illustrates the interest of Sildenafil in the treatment of the persistent PHT in post-operative of a MS complicated with PHT, and underlines the interest to realize wider studies to validate this indication.

**Key-words :** Pre capillary pulmonary hypertension-sildenafil.

### Introduction

L'hypertension artérielle pulmonaire (HTAP) est une maladie évolutive caractérisée par une augmentation des pressions et/ou des résistances pulmonaires conduisant à une dysfonction ventriculaire droite et généralement au décès [1, 2]. Elle est responsable, de ce fait, d'une morbi-mortalité importante, notamment dans ses formes sévères et résistantes au traitement.

Le Sildénafile a démontré son efficacité dans le traitement de l'HTAP, surtout primitive [3]. Cependant, cette molécule a rarement été évaluée dans les HTAP, des rétrécissements mitraux serrés opérés, dont le suivi postopératoire immédiat est généralement très difficile, émaillé de complications et de mortalité élevée. Nous rapportons le cas d'une patiente porteuse d'un rétrécissement mitral serré avec HTAP sévère, traité chirurgicalement par remplacement valvulaire mitral,

où l'administration du Sildénafil a permis de réduire de façon significative la pression artérielle pulmonaire et de dépasser le cap postopératoire difficile.

## Observation

Il s'agit de M<sup>me</sup> T.N. âgée de 45 ans, sans antécédents de rhumatisme articulaire aigu connu ni d'arthralgie dans l'enfance. La patiente est connue depuis 4 ans, porteuse d'une valvulopathie rhumatismale type rétrécissement mitral serré pur, révélée par une dyspnée d'effort stade II, avec une indication opératoire d'un remplacement valvulaire mitral prothétique posée, mais refusée par la patiente. A la suite d'une aggravation récente de la symptomatologie, elle est admise au service avec une dyspnée d'effort stade III et palpitations, sans notion de dyspnée paroxystique nocturne, ni de syncope et ni d'hémoptysie.

A l'admission, l'examen trouve une patiente en mauvais état général, cachectique.

Sa tension artérielle est normale à 120/80 mmHg, et sa fréquence cardiaque est à 95 battements/min.

L'examen cardiovasculaire montre au foyer mitral, un éclat de B1, un claquement d'ouverture de la valve mitrale, un roulement diastolique, un syndrome d'HTAP avec un éclat de B2 au foyer pulmonaire; un soulèvement infundibulo-pulmonaire et un souffle systolique latéro-sternal gauche. L'examen clinique montre des signes périphériques d'insuffisance cardiaque droite avec des œdèmes de membres inférieurs, une turgescence spontanée des veines jugulaires, une hépatomégalie et un reflux hépato-jugulaire.

L'ECG objective une fibrillation auriculaire à grandes mailles avec une fréquence ventriculaire moyenne à 95/min et une hypertrophie ventriculaire droite.

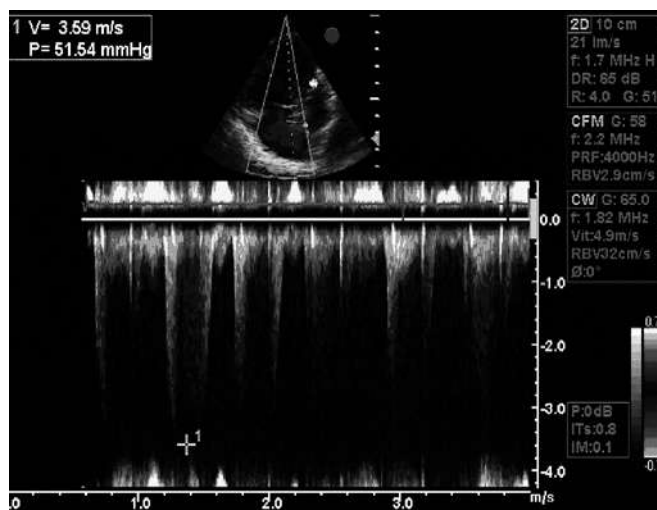
La radiologie pulmonaire montre une cardiomégalie à 0,80 aux dépens des cavités droites et une surcharge hilare.

L'échocardiographie Doppler (fig. 1) confirme la sévérité du rétrécissement mitral, avec une surface mitrale à 0,6 cm<sup>2</sup> par planimétrie et 0,74 cm<sup>2</sup> par la mesure du PHT. La valve mitrale est très épaissie, calcifiée, avec une valve mitrale antérieure en genou et une petite valve mitrale figée. Les commissures sont soudées. Les cordages sont raccourcis. L'oreillette gauche est ectasique avec une surface mesurée à 55 cm<sup>2</sup>. Les cavités droites sont très dilatées. On note une insuffisance tricuspide grade III, permettant d'évaluer la pression

artérielle pulmonaire systolique à 120 mmHg et une dysfonction VD modérée. La veine cave inférieure est dilatée, non dépressive, mesurant 24 mm.

Figure 1

Flux Doppler continu d'insuffisance tricuspide en échocoeur transthoracique montrant l'estimation des pressions pulmonaires systoliques à 60 mmHg



Le bilan biologique ne montre pas d'anomalies en dehors d'une anémie hypochrome microcytaire et une légère augmentation des  $\gamma$ GT.

La coronarographie ne montre pas de lésions coronaires notables.

La patiente est traitée chirurgicalement par remplacement valvulaire mitral par prothèse mécanique à double ailette type Carbomedics et annuloplastie tricuspide type De Vega.

L'évolution est marquée par la survenue, en postopératoire immédiat, d'une défaillance cardiorespiratoire ayant nécessité l'intubation de la patiente et l'administration des inotropes. Le contrôle échographique objective une pression artérielle systolique (PAPS) à 96 mmHg. Vu la non-disponibilité du NO au service, la patiente est mise sous Sildénafil à dose de 50 mg par jour par sonde œsophagienne. Les contrôles échographiques réalisés à J1 et J2 du post-opératoire montrent une diminution de la PAPS respectivement à 87 mmHg et à 79 mmHg. La patiente est extubée 48 heures plus tard et mise sous CPAP. La PAP systolique de contrôle après une semaine est à 73 mmHg. La patiente quitte l'hôpital une semaine plus tard, nettement améliorée sur le plan fonctionnel, sous Furosémide 40 mg/jour, Spironolactone 25 mg/jour, Digoxine 0,25 mg/jour,

Antivitamine K et Sildénafil 50 mg/jour. Le contrôle échographique réalisé trois mois plus tard montre une diminution de la PAPS à 57 mmHg.

### Discussion

L'HTAP est une maladie évolutive caractérisée par une augmentation des pressions et/ou des résistances pulmonaires conduisant à une dysfonction ventriculaire droite et généralement au décès [1, 2]. Son traitement est fondé, à côté du traitement étiologique, sur les inhibiteurs calciques [4], les Prostacyclines [3, 4], l'oxyde nitrique (NO) inhalé [5] et, récemment, le Bosentan [6, 7] et le Sildénafil [3, 5].

Le Sildénafil a démontré son efficacité dans le traitement de l'HTAP surtout primitive [3, 5]. Cependant, cette molécule a rarement été évaluée dans les HTAP précapillaires des rétrécissements mitraux serrés opérés, dont le suivi postopératoire immédiat est généralement difficile, émaillé de complications et de mortalité élevée en raison de l'HTAP persistante après la correction chirurgicale.

Le Sildénafil est un inhibiteur sélectif de la phosphodiesterase 5, enzyme à distribution tissulaire élevée au niveau du corps caverneux et des poumons. Il est responsable de la dégradation du GMP cyclique, ayant des propriétés vasodilatatrices puissantes, en GMP [8, 9]. Le Sildénafil permet ainsi, en stabilisant le taux de GMPC, de maintenir l'endothélium pulmonaire en état de relaxation, diminuant de ce fait la pression artérielle pulmonaire (PAP) [8, 9].

L'efficacité du Sildénafil dans la prise en charge de l'HTAP primitive est bien documentée: il diminue la PAP moyenne, réduit les résistances pulmonaires [8] et améliore, de ce fait, la capacité d'effort, la classe fonctionnelle et les paramètres hémodynamiques [10]. Dans l'HTAP secondaire, cette efficacité est moins évaluée. Elle est notée essentiellement dans l'HTAP secondaire aux collagénoses [3, 7], les embolies pulmonaires [4], les maladies interstitielles pulmonaires [11, 12], les hypoxies chroniques [13], les cardiopathies congénitales [14], la fibrose pulmonaire [11] et les insuffisants cardiaques candidats à la transplantation [15].

A notre connaissance, il existe deux cas dans la littérature illustrant l'effet bénéfique du Sildénafil en postopératoire immédiat dans l'HTAP précapillaire secondaire à un rétrécissement mitral chez l'adulte [16]. Dans ces deux cas R. Kassab *et al.* ont pu montrer que l'introduction du Sildénafil en postopératoire d'un remplacement valvulaire mitral pour rétrécissement mitral serré a permis le sevrage du NO, la baisse de la PAP d'une façon spectaculaire, a permis d'écourter le séjour onéreux en réanimation et de maintenir cet effet bénéfique à moyen terme; ceci au prix des effets indésirables limités (céphalée intense).

Dans notre observation, l'introduction du Sildénafil a permis, en l'absence du NO, de dépasser un cap critique, avec un sevrage rapide des inotropes, une extubation de la patiente dès la quarante-huitième heure et un suivi postopératoire plus simple. Le Sildénafil a permis également, en réduisant de façon significative la PAPS, d'améliorer les signes fonctionnels.

Cette observation souligne l'intérêt du Sildénafil dans des cas pareils pour gérer, sans avoir recours au NO, la période périopératoire. Mais des études plus larges doivent être réalisées pour valider cette indication et pour évaluer la durée et la posologie efficaces de ce traitement.

A noter que la posologie de 50 mg/jour utilisée chez notre patiente constitue la dose efficace publiée la plus faible. Le choix de cette posologie est du au fait que cette molécule constitue un traitement palliatif de l'HTAP et que le traitement radical reste chirurgical par levée de l'obstacle.

### Conclusion

Si l'efficacité du Sildénafil dans le traitement de l'HTAP primitive est prouvée, sa place dans la gestion périopératoire de l'HTAP secondaire, notamment, compliquant un rétrécissement mitral paraît prometteuse. Des études plus larges devraient permettre de valider cette indication.

## Bibliographie

1. Rich S, Dantzker Dr *et al.* Primary pulmonary hypertension. A national prospective study. *Ann Intern Med* 1987; 107-23.
2. Badesh DB, Abman SH *et al.* Medical therapy for pulmonary arterial hypertension: update ACCP evidence-based clinical practice guidelines. *Chest* 2007; 131: 1917-28.
3. Ghofrani HA, Wiedmann R *et al.* Combination therapy with oral sildénafil and inhaled iloprost for severe pulmonary hypertension. *Ann Intern Med* 2002; 136: 515-22.
4. Klings ES, Faber HW *et al.* Current management of primary pulmonary hypertension. *Drugs* 2001; 61: 1945-56.
5. Leuchte HH, Schwaiblmair M *et al.* Hemodynamic response to sildenafil, nitric oxide, and iloprost in pulmonary hypertension. *Chest* 2004; 125: 580-6.
6. Lewis J, Lucero E *et al.* Bosentoan therapy for pulmonary arterial hypertension. *N Engl J Med* 2002; 346: 896-903.
7. Cacoub P, Amoura Z *et al.* La prise en charge thérapeutique de l'hypertension artérielle pulmonaire par les antagonistes des récepteurs de l'endothéline en 2008. *La Revue de médecine interne* 2008; 29: 283-289.
8. Danchin N. Le Sildénafil, 5 ans après: données actuelles en pathologie cardiovasculaire. *Annales de cardiologie et d'angiologie* 2002; 51: 341-345.
9. Boulell M, Allen MJ *et al.* Sildenafil: an orally active type 5 cyclic GMP-spécific photodiesterase inhibitor for the treatment of penile erectile dysfunction. *Intern J Impotence Res* 1996; 8: 47-52.
10. Galie N, Ghofrani HA *et al.* Sildenafil Use in Pulmonary Arterial Hypertension (SUPER) Study Group. Sildenafil citrate therapy for pulmonary arterial hypertension. *N Engl J Med* 2005; 353: 2148-57.
11. Ghofrani HA, Wiedmann R *et al.* Sildénafil for treatment of lung fibrosis and pulmonary hypertension: a randomised controlled tria. *Lancet* 2002; 360: 895-900.
12. Bigatello LM, Hess D *et al.* Sildenafil can increase the response to inhaled nitric oxide. *Anesthesiology* 2002; 92: 1827- 9.
13. Zhao L, Mason NA *et al.* Sildenafil inhibits hypoxia-induced pulmonary hypertension. *Circulation* 2001; 104: 424-8.
14. ATZ AM, Wessel DL. Sildenafil ameliorates effects of inhaled nitric oxide withdrawal. *Anesthesiology* 1999; 91: 307-1.
15. Gomez Sanchez, Saens de la Cazada *et al.* Pilot assessment of the response of several pulmonary hemodynamic variables to sublingual Sildenafil in candidates for heart transplantation. *Eur J heart Fail* 2004; 6: 615-7.
16. Kassab R, Hamdan R *et al.* Effet bénéfique du sildénafil en postopératoire dans le rétrécissement mitral compliqué d'hypertension artérielle pulmonaire pré capillaire: à propos de deux cas. *Annales de cardiologie et d'angiologie* 2006; 55: 286-290.



# Situs inversus avec dextrocardie associé à une insuffisance mitrale sévère

A propos d'un cas et revue de la littérature

M. Ben-nezha,  
M. El Rhrib, N. Fellat,  
J.E. Srairi  
Service de cardiologie A,  
CHU Ibn Sina Rabat

## Résumé

Le situs inversus (SI) est une anomalie rare, qui désigne une inversion en miroir de l'arrangement normal des organes et des viscères thoraciques et abdominaux.

Le SI avec dextrocardie est la forme la plus habituelle.

En absence de cardiopathies congénitales associées, les personnes ayant un SI avec dextrocardie ont une espérance de vie similaire à la population générale, avec un risque de développer une maladie acquise semblable à un groupe du même âge et du même sexe.

Nous rapportons, en effet, l'observation clinique d'un patient âgé de 71 ans, admis pour une dyspnée stade II de la NYHA et chez qui l'examen clinique, électrique et radiologique a mené au diagnostic d'un SI avec dextrocardie, associé à une insuffisance mitrale sévère en ACFA.

Le but de ce travail est de discuter les modalités de prise en charge diagnostique et thérapeutique devant ce cas exceptionnel.

**Mots-clés :** situs inversus, dextrocardie, insuffisance mitrale.

## Summary

*The situs inversus (SI) is a rare anomaly in which the disposition of all thoracic and abdominal organs is mirror image of normal.*

*The SI with dextrocardia is the most usual form.*

*In absence of associated congenital cardiopathies, the people having SI with dextrocardia, have a life expectancy similar to the general population, with a risk to develop an acquired disease similar to a group of the same age and sex.*

*We report the clinical observation of a 71 years old patient, admitted for a dyspnea stage II of the NYHA. The clinical examination, electric and radiological led to the diagnosis of SI with dextrocardia associated with a severe mitral insufficiency and ACFA.*

*The goal of this work is to discuss the methods of diagnostic and treatment in front of this exceptional case.*

**Key-words :** situs inversus, dextrocardia, mitral insufficiency.

## Introduction

Le situs inversus (SI) est une anomalie congénitale rare, dans laquelle les organes et les viscères sont inversés dans une position en miroir par rapport à leur situation normale.

Il faut distinguer deux formes de SI dont le pronostic est différent : le SI avec dextrocardie défini par une pointe du cœur à droite, appelé également SI totalis, et le SI avec lévocardie, défini par une pointe à gauche appelé aussi SI incompletus.

En l'absence de cardiopathies congénitales associées – comme c'est souvent le cas des personnes ayant un SI avec dextrocardie – l'espérance de vie est similaire à la population générale, avec un risque de développer une maladie acquise semblable à un groupe du même âge et du même sexe, notamment une valvulopathie acquise.

A partir d'un cas de notre pratique médicale et des données de la littérature, cet article se propose de discuter les modalités de prise en charge diagnostique et thérapeutique chez un patient porteur d'un SI avec dextrocardie associé à une insuffisance mitrale (IM) sévère.

## Observation

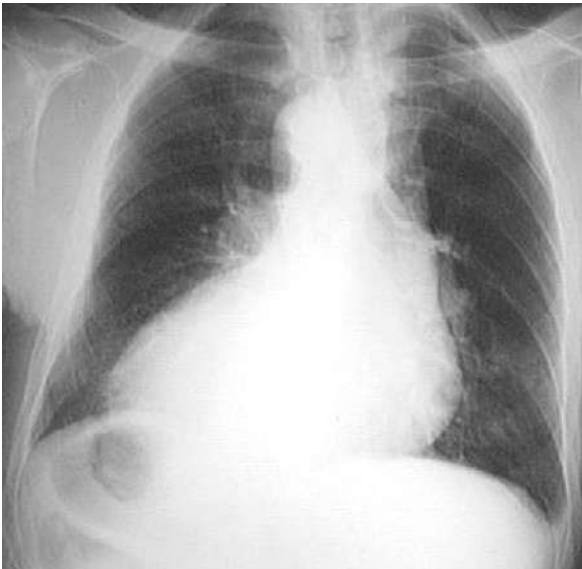
Nous rapportons l'observation clinique de M. A.L., âgé de 71 ans, sans facteurs de risque cardiovasculaire en dehors de l'âge et du sexe masculin, opéré en 2007 pour une hernie inguinale et une cataracte, admis pour dyspnée d'effort stade II de la NYHA évoluant depuis un an.

L'examen clinique retrouve un patient en bon état général, avec un choc de pointe à droite, des bruits du cœur perçus mais irréguliers et un souffle systolique d'IM, sans signes d'insuffisance cardiaque.

La radiographie pulmonaire objective une dextrocardie, avec une poche à air gastrique à droite, une cardiomégalie, avec un discret syndrome interstitiel.

Figure 1

Radiographie pulmonaire montrant une dextrocardie, une poche à air gastrique à droite et une cardiomégalie

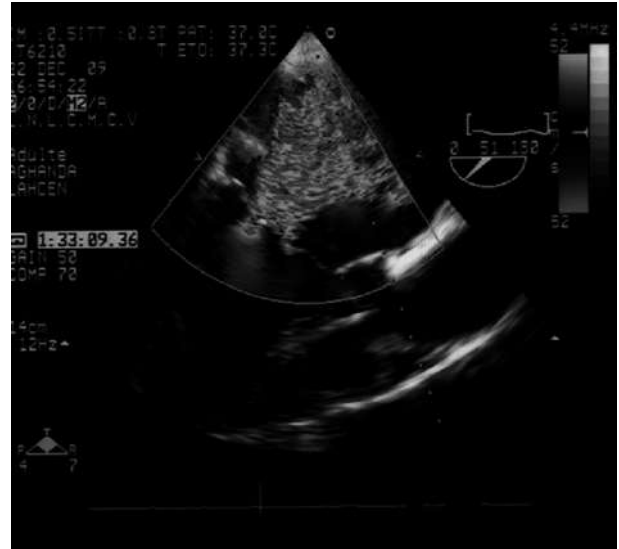


L'ECG – avec des électrodes précordiales disposées à droite – met en évidence une AC/FA à cadence ventriculaire moyenne de 60 cycles/min et un axe QRS dévié à droite en DIII.

L'évaluation échocardiographique conclut à un situs inversus en dextrocardie, une IM importante sur les critères de quantification doppler, une valve mitrale épaissie et remaniée, avec un VG peu dilaté, de bonne fonction systolique et une OG ectasique en HTAP modérée.

Figure 2

ETO objectivant une IM sévère avec une surface du jet couleur très étendue



Dans le cadre du bilan malformatif, on a complété par une échographie abdominale qui confirme la présence d'un SI complet, sans anomalies abdominales.

## Discussion

Le SI est une anomalie congénitale rare, dont la fréquence est estimée à 1/10 000 naissances [1].

Il constitue avec la dextrocardie la forme habituelle, qui est associée dans 3 % à d'autres anomalies cardiaques. Tandis que le situs inversus avec lévocardie est une forme plus rare, mais associée presque toujours à d'autres anomalies cardiaques [2].

La particularité de notre observation réside dans l'association d'une anomalie congénitale qui est la malposition cardiaque, avec une valvulopathie "acquise" qui est l'IM sévère à l'origine de la symptomatologie clinique de notre patient.

Piryani et ses collaborateurs ont rapporté dans leur série le cas d'un patient qui présente un SI avec dextrocardie associé à de multiples anomalies cardiaques : une communication interventriculaire, une insuffisance aortique, une insuffisance mitrale et une insuffisance tricuspide s'intégrant dans le cadre d'une malformation cardiaque complexe [3].

Cependant, chez notre patient, l'association du SI et l'IM semblerait être une coïncidence et non pas une coexistence, puisque la valve mitrale est remaniée et

épaissie, et la symptomatologie clinique remonte juste à 1 an.

Les personnes atteintes de situs inversus avec dextrocardie (SI totalis), en l'absence de malformation cardiaque congénitale comme c'est souvent le cas, ont un phénotype préservé et peuvent mener une vie normale, sans complication liée à cette affection médicale [4]. Il existe une prévalence de 5 à 10 % de cardiopathies congénitales chez les individus porteurs de SI totalis, le plus souvent une transposition des gros vaisseaux [4].

Chez notre patient, l'évaluation échographique cardiaque et abdominale n'a pas montré de malformations associées, le pronostic dépend donc de la gravité de la valvulopathie. En effet, il s'agit certes d'une IM sévère en HTAP, mais sans signes d'insuffisance cardiaque.

Le bilan d'opérabilité de notre patient était favorable, car il était en bon état général, sans comorbidité associée et ayant déjà subi deux opérations en 2007.

L'indication d'un remplacement valvulaire mitral a été retenue et privilégiée par rapport à la plastie mitrale, car le patient était déjà sous anti-vitamines K pour son ACFA.

### Conclusion

En absence de malformations associées, le SI n'est pas considéré comme une pathologie, c'est une simple malposition cardiaque qui assure une physiologie normale, la prise en charge thérapeutique et le pronostic dépendent alors de la cardiopathie acquise.

### Bibliographie

1. *A case of complete situs inversus*. Marta MJ, Falcão LM, Saavedra JA, Ravara L. Serviço de Medicina I, Hospital de Santa Maria, Lisboa.
2. Diagnostic in utero des anomalies de situs : à propos d'un cas de diagnostic prénatal de situs inversus viscéral avec transposition corrigée des gros vaisseaux AbossoloT.
3. Situs inversus with dextrocardia with multiple cardiac lesions in Adult. Piryani RM1, Shukla A2, Prasad DN3, Kohli SC4, Shrestha G5 Singh D6.
4. Gedda L, Sciacca A, Brenci G, Villatico S, Bonanni G, Gueli N, Talone C. *Specularis viscerum Situs chez les jumeaux monozygotes*. *Acta Med Genet Gemellol* (Roma) 1984 ; 33 (1) : 81-5.

# Péricardite purulente à pneumocoque

A propos d'un cas et revue de la littérature

M.K. Dakkour,  
G. Saghi,  
H. Bouzelmat,  
F. Oussibla,  
R. Bouhouch,  
G. Cherradi, M. Cherti  
Service de cardiologie B,  
CHU Ibn Sina, Rabat

## Résumé

La péricardite purulente à pneumocoque est une infection péricardique rare après l'avènement des antibiotiques. Cette atteinte péricardique peut engager le pronostic vital en l'absence de traitement efficace et adapté. Le diagnostic repose essentiellement sur la clinique, l'échocardiographie et la recherche du germe dans le liquide péricardique. Son traitement nécessite une antibiothérapie adaptée et un drainage péricardique. L'indication de la corticothérapie est présente dans les formes récidivantes et dans les péricardites chroniques actives tuberculeuses pour éviter l'évolution vers la constriction péricardique.

**Mots-clés :** péricardite purulente, streptococcus pneumoniae, antibiothérapie, drainage péricardique.

## Summary

*The incidence and etiologies of purulent pericarditis have changed significantly in the antibiotic era. Purulent pericarditis was a frequent complication of pneumococcal pneumonia; in modern times, most cases are associated with healthcare delivery and resulting bloodstream infections, thoracic surgery with direct exposure, and immunosuppression. The clinical diagnosis of pneumococcal pericarditis is often challenging and critical to make, since the condition is fatal if left untreated. Diagnosis can be made by pericardiocentesis to culture the pericardial fluid and through echocardiography. Treatment requires appropriate antibiotic therapy and pericardial drainage. Corticosteroids are indicated in relapsing pericarditis and chronic active tuberculosis to prevent progression to constrictive pericarditis.*

**Key-words :** Purulent pericarditis, streptococcus pneumonia, antibiotic therapy, pericardial drainage.

## Introduction

Dans les années 50, plus de 50 % des péricardites sont purulentes, cette proportion n'est plus que de 9 % dans les séries les plus récentes [1]. L'infection péricardique à streptococcus pneumoniae est rare depuis l'avènement des antibiotiques et notamment depuis l'introduction de la pénicilline. Nous en rapportons une nouvelle observation et proposons une revue de la littérature.

## Observation

Un jeune homme de 18 ans consulte aux urgences pour un syndrome grippal apparu de façon brutale deux semaines plus tôt avec des myalgies, des frissons

évoluant dans un contexte fébrile. Puis, le malade présente une dyspnée stade II à III de la NYHA avec une toux sèche et une fièvre non chiffrée avec conservation de l'état général.

A l'admission, l'examen clinique trouve un état hémodynamique stable avec une tachycardie sinusale et des signes d'insuffisance cardiaque globale à prédominance droite (hépatomégalie avec une flèche hépatique à 15 cm, turgescence spontanée des veines jugulaires et reflux hépato-jugulaire), sans souffle ni frottement péricardique.

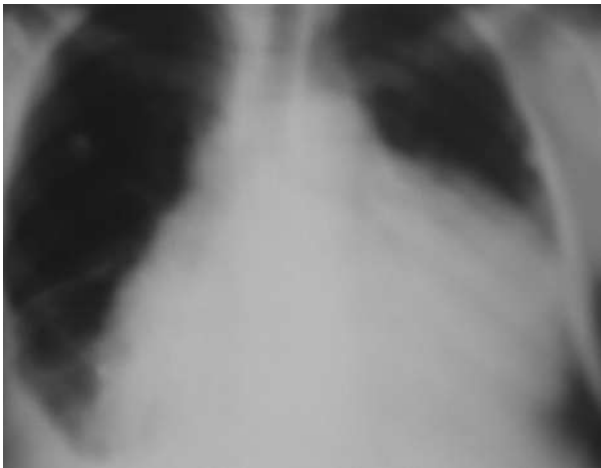La numération formule sanguine montre une hyperleucocytose à  $21\,430\text{ mm}^3$  dont 83 % sont des polynucléaires neutrophiles. L'hémoglobine est à 10,9 g/dl, et les plaquettes à  $853\,000/\text{mm}^3$ . Un syndrome inflammatoire marqué est présent avec une protéine C



réactive à 90 mg/l et une vitesse de sédimentation à 50 mm à la première heure. Le TP spontané est à 56 %, sans stigmatisme biologique de coagulation intra-vasculaire disséminée.

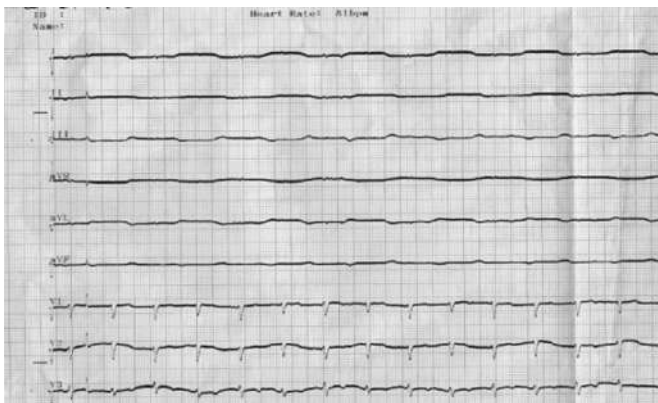
A la radiographie thoracique, une cardiomégalie importante est retrouvée avec un épanchement pleural droit de moyenne abondance, sans image de pneumopathie ou d'abcès (figure 1).

Figure 1



L'ECG inscrit un microvoltage avec un trouble de la repolarisation diffus stade III de Glanzmann (figure 2).

Figure 2

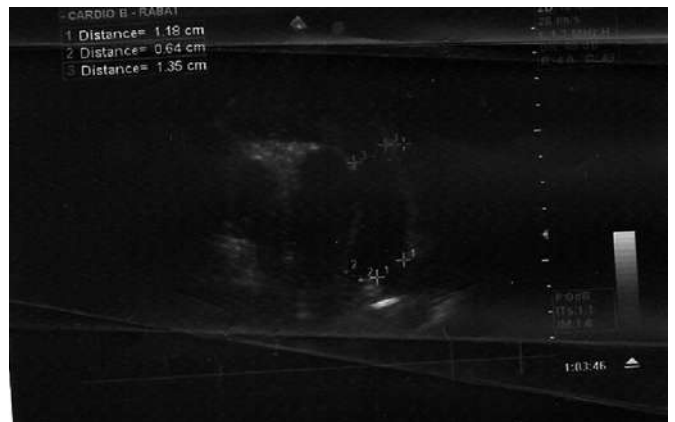


A l'échocardiographie transthoracique, on remarque un épanchement péricardique de 13 mm d'épaisseur, avec des signes de compression des cavités droites en faveur d'une pré-tamponnade (figure 3).

Le malade a bénéficié d'un drainage péricardique chirurgical en urgence qui a permis l'évacuation d'un litre de liquide purulent, jaunâtre. L'examen direct du

liquide péricardique confirme la nature infectieuse du liquide, mettant en évidence la présence de diplocoques en chaînette à gram positif, identifiés comme du pneumocoque. Le malade est mis sous antibiothérapie parentérale initiale associant céfotaxime et gentamycine relayés par l'amoxicilline 100 mg/kg/jour après réception de l'antibiogramme qui montre un pneumocoque sensible aux pénicillines. L'évolution clinique est marquée par la disparition de la fièvre, la régression du syndrome inflammatoire biologique et une amélioration de la tolérance clinique à l'effort.

Figure 3



## Discussion

Les observations de péricardites purulentes à pneumocoques récemment publiées sont rares et le plus souvent sous la forme de cas isolés [2-3].

*S. Pneumoniae* est un germe aérobic strict, en forme de petits diplocoques en chaînette à Gram positif. La virulence du pneumocoque varie en fonction de l'âge, du sexe et de la zone géographique [4-5]. Il est classiquement sensible à la pénicilline, mais l'émergence de souches de pneumocoque de sensibilité diminuée ou résistante à la pénicilline, voire aux céphalosporines, pose parfois des problèmes thérapeutiques difficiles.

Les manifestations cliniques habituelles et les anomalies électriques des péricardites aiguës sont bien connues, mais le tableau initial peut être très atypique. En effet, le diagnostic n'est souvent porté que rétrospectivement, après avoir éliminé les autres diagnostics différentiels. Classiquement, le diagnostic est d'abord clinique et électrique, reposant sur au moins deux des trois critères suivants: douleur thoracique évocatrice, frottement péricardique, anomalies ECG compatibles [2-6]. Le diagnostic est facile au début de la maladie lorsque la

péricardite est liquidienne, d'autant plus que coexistent un syndrome infectieux sévère et un épanchement péricardique [7]. Le diagnostic est presque certain même avant la ponction si ce syndrome infectieux comprend une porte d'entrée ou une métastase extrapéricardique avec une polynucléose sanguine. Dans ces conditions, c'est probablement directement au drainage qu'il faut avoir recours. Dans les cas plus douteux, la ponction du péricarde permettra le diagnostic différentiel entre les péricardites purulentes et les autres péricardites. Cette ponction (uniquement diagnostique) devra être suivie d'un drainage précoce pour éviter le risque de constriction lorsque le liquide est purulent [8]. La troponine peut s'élever de façon modérée dans les tableaux de myopéricardite. L'échocardiographie transthoracique est l'examen diagnostique le plus performant et permet en outre de rechercher des signes de compression. Une tomодensitométrie thoracique complémentaire, sans injection, peut également s'avérer utile à la recherche de foyers septiques associés (pneumopathie ou pleurésie). Ces examens diagnostiques non invasifs doivent être effectués au moindre doute [9].

En ce qui nous concerne, le diagnostic a été redressé, surtout devant le tableau infectieux évident clinique et biologique, malgré l'absence de porte d'entrée et d'épisode grippal pré-existant, et le drainage a été indispensable devant cette suspicion et devant les signes de pré-tamponnade.

L'analyse de la littérature montre que les péricardites purulentes à pneumocoque sont dans la grande majorité des cas associées à une autre localisation infectieuse, pneumopathie, avec ou sans empyème pleural dans 93 % des cas, les autres atteintes infectieuses étant beaucoup plus rares (otite [10], méningite [11] et endocardite [12]). Seules 2,3 % des péricardites purulentes à pneumocoques apparaissent isolées [13]. Avant l'utilisation massive des antibiotiques, la mortalité de ces infections était très élevée, et elle a régressé à 20 % depuis les années 80 [1].

Depuis le travail de Kauffmann *et al.* [2] publié en 1973, seules 20 observations dont trois chez des enfants ont été publiées [3-6]. Les signes de péricardite n'étaient pas spécifiques de sa nature purulente. La fièvre était présente dans toutes les observations et le plus souvent associée à une dyspnée. La douleur thoracique était inconstante, et l'auscultation cardiaque était le plus souvent normale.

Les facteurs de risque classiques d'infection grave à pneumocoque (les déficits immunitaires et notamment

l'hypogammaglobulinémie parfois révélatrice d'un myélome chez l'adulte, l'éthylisme chronique, le diabète, les pathologies pulmonaires chroniques et les asplénies anatomiques ou fonctionnelles) ne sont pas toujours retrouvés chez ces patients. Malgré tout, il paraît justifier de rechercher au minimum une hypogammaglobulinémie par l'électrophorèse des protides sériques et un déficit immunitaire lié à une infection par le VIH. Un déficit en sous-classe d'immunoglobulines G avec un taux de gammaglobulines totales normal est toutefois possible, comme l'illustre l'observation rapportée par Blohm *et al.* [11] d'une infection disséminée à pneumocoque (péricardite, méningite et bactériémie) liée à un déficit en immunoglobuline G4. Chez notre patient, nous nous sommes limités à la sérologie du VIH qui était négative. Le traitement de la péricardite liquidienne repose sur les anti-inflammatoires non stéroïdiens. La corticothérapie est indiquée dans les formes récidivantes en dernier recours et dans un nombre très limité de cas en raison du risque de corticodépendance et d'effets secondaires [14]. Toutefois, dans les péricardites chroniques actives tuberculeuses, l'étude de Strang *et al.* portant sur 143 patients avait montré que la prednisolone associée au traitement spécifique entraînait une amélioration clinique plus rapide, une diminution de la mortalité et du recours à la péricardectomie [15].

Le traitement actuel des péricardites purulentes à pneumocoque est calqué sur celui des infections invasives graves à pneumocoque et repose sur une antibiothérapie probabiliste parentérale à large spectre par une céphalosporine de troisième génération et un glycopeptide de type vancomycine en attendant l'antibiogramme. Le drainage péricardique est par ailleurs indispensable [2, 3], comme ce fut le cas de notre malade.

## Conclusion

L'intérêt de notre observation réside dans le caractère isolé de l'atteinte péricardique à pneumocoque (sans porte d'entrée évidente ni foyer pulmonaire) et le retentissement de cet épanchement avec des signes de compression malgré le caractère peu abondant de l'épanchement (témoignant probablement de la rapidité de l'installation). Le pronostic aussi est intéressant à discuter et nous semble favorable vu le caractère sensible du germe trouvé et du traitement antibiotique associé au drainage chirurgical rapide qui a été instauré chez notre patient.

## Bibliographie

1. Go C, Asnis DS, Saltzman H. Pneumococcal pericarditis since 1980. *Clin Infect Dis* 1998; 27: 1338-40.
2. Spodick DH. Acute pericarditis: current concepts and practice. *JAMA* 2003; 289: 1150-3.
3. Thébaud B, Sidi D, Kachaner J. Les péricardites purulentes de l'enfant: 15 ans d'expérience. *Arch Pédiatr* 1996; 3: 1084-1090.
4. IBIS Group. Prospective multicentre hospital surveillance of Streptococcus pneumoniae disease in India. *Lancet* 1999; 353: 1216-21.
5. Scott JAG, Hall AJ, Dagan R, Dixon JM, Eykyn SJ, Fenoll A *et al.* Serogroup-specific epidemiology of Streptococcus pneumoniae: associations with age, sex, and geography in 7 000 episodes of invasive disease. *Clin Infect Dis* 1996; 22: 973-81.
6. Permanyer-Miralda G, Sagrista-Sauleda J, Soler-Soler J. Primary acute pericardial disease: a prospective series of 231 consecutive patients. *Am J Cardiol* 1985; 56: 623-30.
7. Sow D, Fall M, Kuakuvi N *et al.*, Aspects de la péricardite purulente chez l'enfant Dakar. *Dakar Med* 1984; 29: 199-211.
8. Thébaud B, Sidi D, Kachaner J. Péricardite purulente de l'enfant: 15 ans d'expériences: *Arch pédiatr* 1996; 3: 1084-1090.
9. Geri G *et al.* Pneumococcal purulent pericarditis. *La Revue de médecine interne* 2008; 29: 568-572.
10. Lannigan FJ. Pericarditis and peritonitis secondary to otitis media. *J Laryngol Otol* 1988; 102: 717.
11. Blohm MEG, Schroten H, Heusch A, Christaras A, Micek M, Wintgens J *et al.* Acute purulent pericarditis in pneumococcal meningitides. *Intensive Care Med* 2005; 31: 1142.
12. Kan B, Ries J, Normark BH, Chang FY, Feldman C, Ko WC, *et al.* Endocarditis and pericarditis complicating pneumococcal bacteraemia with special reference to the adhesive abilities of pneumococci: results from a prospective study. *Clin Microbiol Infect* 2006; 12: 338-44.
13. Kauffman CA, Watanakunakorn C, Phair JP. Purulent pneumococcal pericarditis a continuing problem in the antibiotic era. *Am J Med* 1973; 54: 743-50.
14. Millaire A. Péricardites aiguës et chroniques. *EMC-Médecine 2* 2005: 253-26.
15. Strang JIG, Gibson DG, Nunn AJ, Kakaza HHS, Girling DJ, Fox W. Controlled trial of prednisolone as adjuvant in treatment of tuberculous constrictive pericarditis in Transkei. *Lancet* 1987; 2: 1418-22.

# Cardiomyopathie dilatée avec thrombus de l'oreillette droite révélant un syndrome des antiphospholipides

A propos d'un cas

F. Oussibla,  
W. El Amrani\*,  
Y. Lididi, I. Asfalou,  
M. Dakkour, A. Chaib,  
M. Raissouni, A. Benyass,  
A. Moustaghfir,  
A. Hamani  
Hôpital Militaire d'Instruction  
Mohammed V, Rabat  
\* Servie de cardiologie B,  
CHU Ibn Sina, Rabat

## Résumé

Le syndrome des antiphospholipides (SAPL) a été défini par l'association d'un événement clinique thrombotique (artériel ou veineux) et/ou obstétrical avec la présence d'anticorps anti-phospholipides.

Nous rapportons le cas d'une jeune patiente admise pour cardiomyopathie dilatée avec thrombus mural de l'oreillette droite, chez qui le bilan biologique était en faveur du SAPL. Notre patiente a reçu un traitement anticoagulant oral intensif (INR 3-4), qui a vu la disparition rapide du thrombus intracardiaque. En outre, d'autres manifestations cardiaques liées au syndrome des antiphospholipides ont été retrouvées chez notre patiente : dysfonction ventriculaire, atteinte valvulaire et hypertension artérielle pulmonaire. Cette constatation chez les jeunes patients sans ATCD d'atteinte cardiaque devrait évoquer le SAPL.

**Mots-clés :** syndrome des anti-phospholipides primitifs, thrombus intracardiaque, cardiomyopathie dilatée, manifestations cardiaques.

## Summary

*The syndrome of antiphospholipides (APS) was defined by the association of clinical event thrombotic (arterial or venous) and/or obstetrical with presence of antibody anti-phospholipides.*

*We report a case of a young patient admitted for dilated cardiomyopathy with mural thrombus of the right atrium with the biological assessment was in favour of APS. Our patient received high intensity oral anticoagulation therapy (INR 3-4), with resulted in the rapid disappearance of intracardiac thrombi on TEE, in addition, other antiphospholipid syndrome-associated cardiac manifestations may include valvular disease, ventricular dysfunction, as well as pulmonary hypertension. This finding in young patients without underlying heart disease should invoke a search for PAPS.*

**Key-words:** Primary antiphospholipid syndrome, intracardiac thrombi, dilated cardiomyopathy, cardiac manifestations.

## Introduction

Le syndrome des anti-phospholipides (SAPL) a été défini en 1987 par l'association d'un événement clinique thrombotique et/ou obstétrical avec la présence des anticorps anti-phospholipides.

Les manifestations cardiovasculaires de ce syndrome peuvent comporter : valvulopathie, coronaropathie, endocardite pseudo-infectieuse, cardiomyopathie et thromboses intracardiaque et vasculaires.

## Observation

Nous rapportons le cas d'une jeune patiente âgée de 30 ans ayant comme antécédents des avortements spontanés à répétition, une mort fœtale *in utero*

inexpliquée, une toxémie gravidique et une hypertension artérielle récente.

En août 2007, elle présente de façon brutale une impotence fonctionnelle de l'hémicorps droit avec participation faciale. Deux mois plus tard, elle est admise dans un tableau d'insuffisance cardiaque globale.

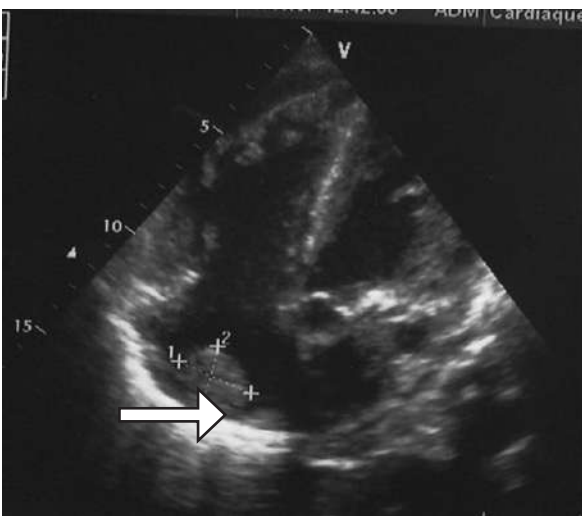**A l'examen clinique :** patiente orthopnéique, apyrétique, tension artérielle à 160/90 mmHg, un bruit de galop gauche, œdèmes des membres inférieurs, crépitant à mi-champs pulmonaires, une hémiparésie droite avec un syndrome pyramidal et une paralysie faciale centrale, un livedo reticularis des membres inférieurs et de la région périombilicale.

**L'électrocardiogramme** s'inscrit en rythme sinusal avec une hypertrophie ventriculaire et auriculaire gauche.

L'écho-doppler cardiaque montre un aspect de cardiomyopathie dilatée prédominante sur les cavités gauches (64 mm/55 mm), une hypokinésie globale avec altération de la fonction systolique (une fraction d'éjection à 25 %), un thrombus adhérent au toit de l'oreillette droite (fig. 1), une insuffisance mitrale grade II, une insuffisance tricuspide grade I, une insuffisance aortique grade I, une PAPS à 55 mmHg.

**Figure 1**

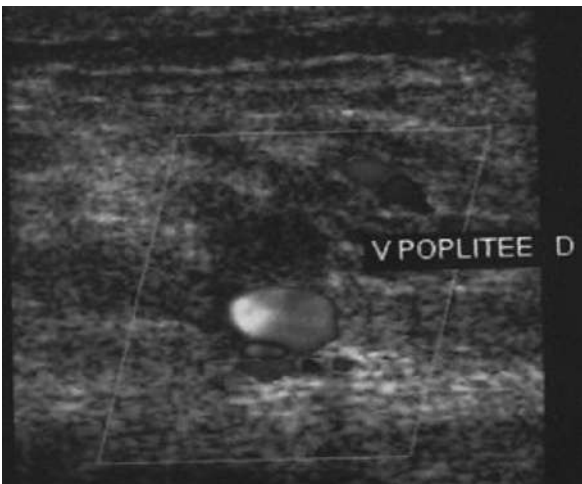
Image d'échocardiographie transthoracique en apical 4 cavités montrant le thrombus du toit de l'oreillette droite (flèche blanche)



L'écho-doppler veineux des membres inférieurs révèle une thrombose veineuse poplitée droite (fig. 2).

**Figure 2**

Image d'écho-doppler veineux des membres inférieurs montrant la thrombose veineuse poplitée droite

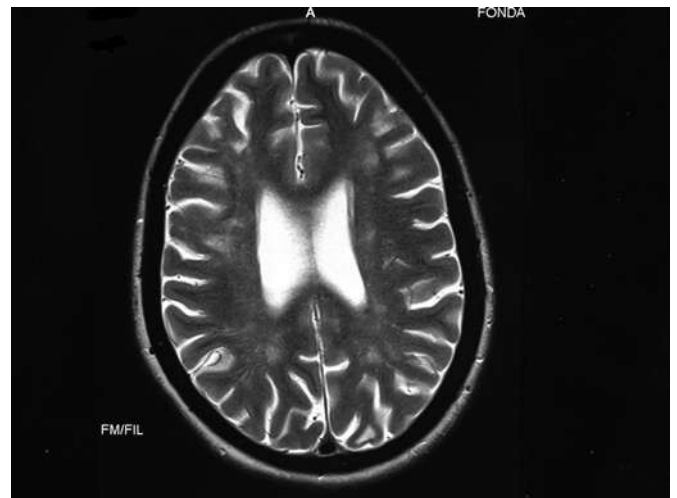
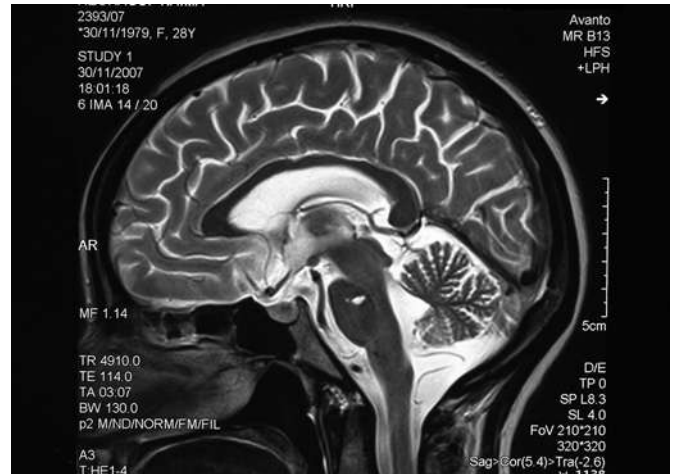


Le scanner cérébral est en faveur d'accidents vasculaires cérébraux multiples séquellaires.

L'IRM encéphalique objective de multiples lésions d'allure vasculaire (fig. 3, 4).

**Figures 3 et 4**

Images d'IRM encéphalique montrant des lésions d'allure vasculaire



Le bilan biologique est en faveur d'un SAPL primaire.

La patiente présente les critères diagnostiques appartenant à la définition du syndrome des anti phospholipides :

- *critères majeurs* : avortements à répétition, toxémie gravidique, thromboses artérielles cérébrales et veineuse poplitée, thrombus de l'oreillette droite ;
- *critères mineurs* : une cardiomyopathie dilatée, un livedo reticularis qui, associé au tableau neurologique d'ischémies répétées et d'hypertension artérielle, porte le nom de **syndrome de Sneddon** entité du SAPL [1].

La patiente est traitée par l'association de diurétique, inhibiteurs de l'enzyme de conversion, inhibiteurs calciques, antivitamine K (AVK) et corticothérapie.

## Discussion

L'atteinte cardiaque au cours du SAPL est moins bien connue, elle représente 27 % de l'ensemble des atteintes rapportées dans ce syndrome [2] et constitue un facteur de morbi-mortalité et de pronostic [3].

Notre patiente présente un tableau clinico-biologique représentatif du SAPL, les manifestations cardiovasculaires retrouvées en association avec ce syndrome sont :

**Myocardiopathie :** des tableaux de cardiomyopathie dilatée plus ou moins diffuse associée au SAPL ont été rapportés en dehors de toute atteinte valvulaire ou coronaire des gros troncs, expliqués par une atteinte diffuse des petits vaisseaux intramyocardiques [1, 4].

Le diagnostic de la cardiomyopathie dilatée se fait dans deux circonstances bien distinctes :

- le plus souvent une dysfonction du ventricule gauche (VG) découverte à l'écho-doppler cardiaque ;
- un tableau d'insuffisance cardiaque globale.

C'était le cas de notre patiente qui a été admise pour poussée d'insuffisance cardiaque globale sur cardiomyopathie dilatée prédominante sur les cavités gauches avec une altération de la fonction systolique sévère du VG (FE à 25 %) chez qui la coronarographie était normale.

**Thrombus intracardiaque :** les différentes cavités peuvent être concernées [5], la localisation préférentielle du thrombus est auriculaire droite [6], ce dernier peut précéder les autres manifestations du SAPL [3], nécessitant l'introduction d'une anti-coagulation intensive (INR entre 3 et 4) [7].

Par ailleurs, le thrombus de l'oreillette pose le plus souvent un problème de diagnostic différentiel avec le myxome qui peut s'accompagner d'une riche symptomatologie systémique [3, 5, 8]. La pathogénie du thrombus intracavitaire est encore mal connue à nos jours [3].

Notre patiente avait un thrombus adhérent au toit de l'oreillette droite, qui a disparu suite à l'instauration du traitement par AVK sur l'échocardiographie transthoracique de contrôle.

**Hypertension artérielle pulmonaire :** la prévalence de l'HTAP dans le syndrome des anti-phospholipides varie

entre 0,5 et 17,5 %, expliquée par les phénomènes thromboemboliques du SAPL, mais peut être aussi secondaire à une dysfonction du VG.

L'indication d'un traitement anticoagulant prolongé est impérative devant toute HTAP marquée. Notre patiente avait une PAPS à 55 mmHg.

**Valvulopathie :** dans le SAPL, une atteinte valvulaire est détectée dans 32 à 36 % des cas et intéresse le plus souvent les valves mitrales et aortiques ; les lésions sont hétérogènes et consistent souvent en un épaississement d'un ou plusieurs feuillets valvulaires, il s'agit en règle d'une régurgitation, plus rarement de sténoses [4, 9].

D'autres types de lésion intéressent les valves mitro-aortiques, c'est l'aspect de végétation réalisant classiquement l'endocardite de Libman Sacks.

Notre patiente avait une insuffisance aortique grade I par épaississement des valves, cependant une IM grade II et une IT grade I fonctionnelles par dilatation de l'anneau.

**Thromboses artérielle et veineuse :** fréquentes dans le SAPL, surviennent sur une paroi vasculaire indemne d'inflammation préalable, ce qui distingue le SAPL des vascularites systémiques [10].

Tous les vaisseaux sanguins peuvent être touchés, c'est le cas de notre patiente ayant présenté une thrombose fémoro-poplitée droite, des accidents vasculaires ischémiques lacunaires multiples à la TDM cérébral, confirmés par les données de l'IRM de la patiente (sachant que les AVC au cours du SAPL ne sont pas dus uniquement aux thromboses artérielles mais peuvent être également secondaires à une embolie d'origine cardiaque) [1].

## Conclusion

Les manifestations cardiaques sont fréquentes et diverses chez les patients présentant un SAPL ou un sneddon, d'où la nécessité d'effectuer une échocardiographie de principe et, pour certains auteurs, une échocardiographie trans-œsophagienne systématique.

Les phénomènes thrombotiques sont fréquents, un traitement anticoagulant à vie paraît donc justifié chez ces patients.

La présence de thrombus intracardiaque chez des jeunes patients sans ATCD d'atteinte cardiaque doit faire suspecter un SAPL.

## Bibliographie

1. Joseph Emmerich, Olivier Bletry. Syndrome des antiphospholipides. *Livre maladie des vaisseaux*, chapitre 20. (1998).
2. Turiel M, Muzzupappa S, Gottardi B, Crema C *et al.* Evaluation of cardiac abnormalities and embolic sources in primary antiphospholipid syndrome by transesophageal echocardiography. *Lupus*, 2000 ; 9 : 406-12.
3. Isabelle Marie, Geneviève Derumeaux, Florence Delahaye, Dominique Mouton-Schleifer *et al.* Intracardiac thrombi in primary antiphospholipid syndrome. *Journal européen de médecine interne* 14 (2003) 504-508.
4. Mayoussi C, Villalba L, Bono W, Ztot S, Cassagnes J. L'atteinte cardiovasculaire au cours du SAPL, *Revue marocaine de cardiologie* 2007.
5. Piette JC, Amoura Z, Cacoub P. Syndrome des antiphospholipides. *Livre cœur et médecine interne*, vol. 2.
6. Ramadane M, Gryman R, Bacques O and al. Ischémie rénale corticale, thrombose auriculaire droite et occlusion coronaire au cours d'un syndrome des antis phospholipides. *Revue néphrologie* 3, vol 100 (1989) ; 189-193.
7. Lockshin M, tenedios F, Petri M *et al.* Cardiac disease in the antiphospholipid syndrom : recommendations for treatment. *Lupus* (2003) ; 12 : 518-23.
8. Lawrence J, Leventhal M, Borofsky A, Bergey P. Antiphospholipid antibody syndrome with right atrial thrombosis mimicking an atrial myxoma (July 1989).
9. Pal Soltész, Zoltan Szekanecz, Emese Kiss, Yehuda shoefeld. *Cardiac manifestations in antiphospholipid syndrome* (2007).
10. Lev S, Shoefeld Y. Cardiac valvulopathy in the antiphospholipid syndrome. *Clin rev allergy immunol* (2002) ; 23 : 341-8.

# Masses intracardiaques révélant une maladie de Behçet

W. El Amrani,  
F. Oussibla, A. Tamdy,  
M. Charif D'ouazzane,  
K. Betaich, L. Oukerraj,  
M. Cherti  
Service de Cardiologie B,  
CHU Ibn Sina, Rabat

## Résumé

La thrombose intracardiaque est une complication rare de la maladie de Behçet, qui peut se présenter comme une masse intracardiaque. Sa découverte précède dans la moitié des cas le diagnostic de la maladie. La mortalité élevée peut être en rapport avec l'atteinte associée des artères pulmonaires.

Nous rapportons le cas d'un jeune Marocain, hospitalisé pour bilan étiologique de masses des cavités cardiaques droites dans un contexte de fièvre. La présence de signes cliniques évoquant la maladie de Behçet nous a conduits au diagnostic de thrombus intracardiaque. L'évolution était favorable sous corticothérapie, immunosuppresseurs et antivitamines K.

**Conclusion :** la découverte d'une masse intracardiaque chez un sujet jeune doit évoquer le diagnostic de thrombus intracardiaque et de maladie de Behçet.

**Mots-clés :** maladie de Behçet, thrombose intracardiaque.

## Summary

*Cardiac thrombosis is a rare complication of Behçet's disease (BD), which may present as a cardiac mass. Its discovery precedes, in half of the cases, the diagnosis of BD. The high mortality may be associated to an involvement of pulmonary arteries.*

*We report the case of a young Moroccan man, hospitalized for etiological diagnosis of masses of right heart cavities in a context of fever. The presence of clinical signs of Behçet's disease, has led to the diagnosis of intracardiac thrombus. The outcome was favourable under medical treatment associating corticosteroids, immunosuppressive and antivitamin K (AVK).*

**Conclusion :** the discovery of an intracardiac mass in a young patient must evoke the diagnosis of cardiac thrombus and Behçet's disease.

**Key-words :** Behçet's disease, cardiac thrombus.

## Introduction

La maladie de Behçet est une vascularite systémique, d'étiologie inconnue. A la triade symptomatique décrite par Behçet en 1937 [1] associant aphtose buccogénitale et uvéite à hypopion peuvent s'associer des manifestations systémiques diverses : cutanées, vasculaires, nerveuses et articulaires. L'atteinte vasculaire regroupe les thromboses veineuses qui sont fréquentes au cours de la maladie de Behçet, les thromboses et/ou anévrysmes artériels sont plus rares [2]. Les déterminations cardiaques sont exceptionnelles, notamment les thromboses intracardiaques [3].

Nous rapportons le cas d'un jeune Marocain, hospitalisé pour bilan étiologique de masses des cavités cardiaques droites dans un contexte de fièvre. La présence de signes cliniques évoquant la maladie de Behçet nous a

conduits au diagnostic de thromboses intracardiaques, ayant régressé sous traitement anticoagulant, corticoïde et immunosuppresseur.

## Observation

Jeune homme de 27 ans, Marocain, sans antécédents pathologiques ni facteurs de risque cardiovasculaires, qui rapporte depuis 6 mois une douleur basithoracique gauche paroxystique associée à une dyspnée stade II de la NYHA d'aggravation progressive devenant stade III, dans un contexte de fièvre et d'altération de l'état général.

A l'examen clinique, le patient était en mauvais état général, dyspnéique au repos, fébrile à 38,5°C.

Sa tension artérielle est à 110/60 mmHg, son pouls est à 100 battements/min. L'auscultation cardiaque a



objectivé un souffle systolique d'insuffisance tricuspide et un éclat de B2 au foyer pulmonaire.

Le reste de l'examen clinique a objectivé une aphtose buccale et génitale, avec des lésions de pseudofolliculite au niveau du tronc.

La radiographie du thorax de face montre une cardiomégalie avec un ICT à 0,56.

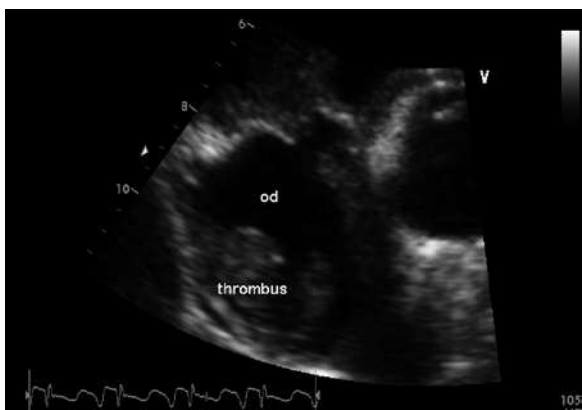
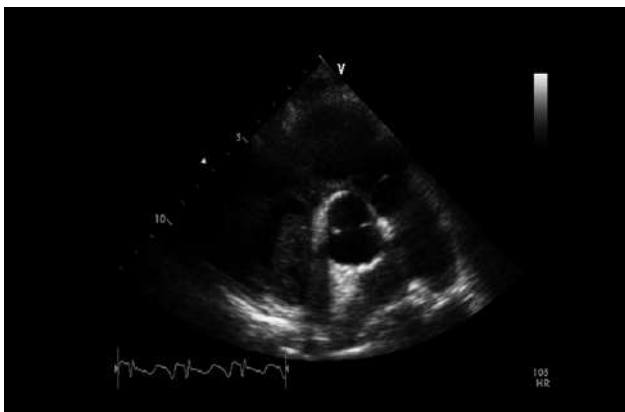L'échocardiographie transthoracique a montré un thrombus obstruant partiellement la veine cave supérieure et s'étendant vers l'oreillette droite (fig. 1 et 2) et le ventricule droit (fig. 3), avec une HTAP modérée (PAPS à 46 mmHg). Les cavités cardiaques droite et gauche sont de taille et de fonction normales.

L'écho-doppler des membres inférieurs est normal.

L'angioscanner thoracique n'a pas montré de signes d'embolie pulmonaire ni d'anévrysmes de l'artère pulmonaire.

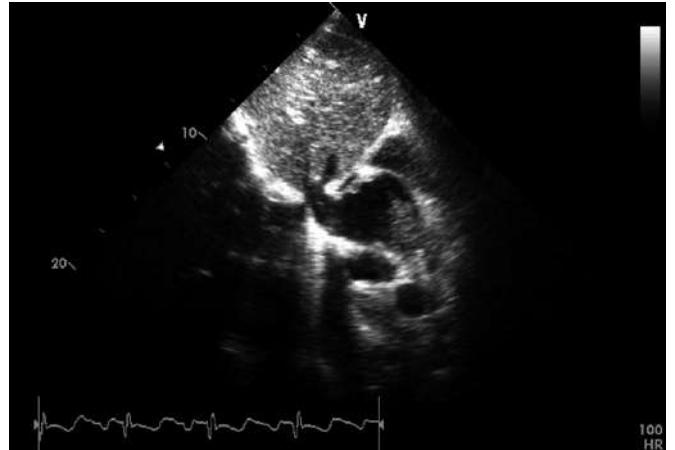
**Figure 1**

Coupe parasternale petit axe montrant le thrombus au niveau de l'oreillette droite



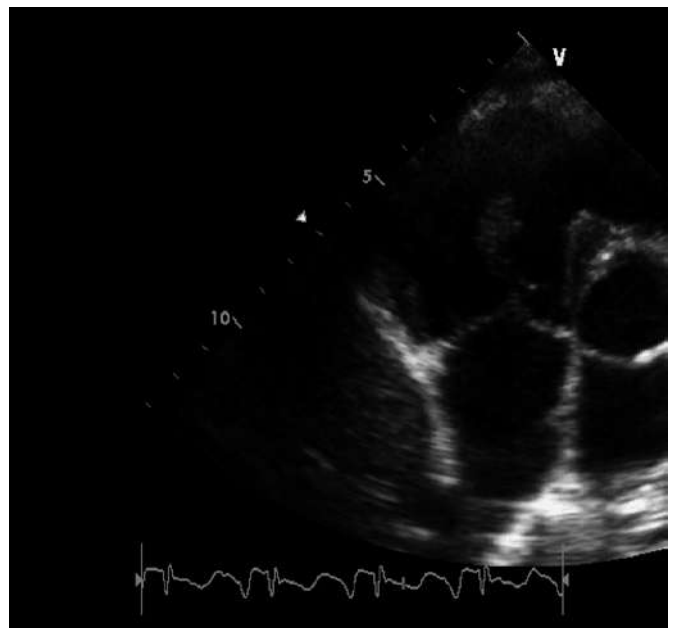
**Figure 2**

Coupe sous costale montrant le thrombus obstruant partiellement la VCS et s'étendant à l'oreillette droite



**Figure 3**

Coupe parasternale petit axe montrant le thrombus au niveau du ventricule droit



Le bilan inflammatoire a montré une VS à 62 mm la première heure. L'antigène HLA B51 est négatif.

L'examen ophtalmique a objectivé une baisse de l'acuité visuelle de l'œil gauche de cause méconnue, sans signe d'uvéïte.

Le diagnostic de maladie de Behçet est posé sur des critères cliniques, avec présence d'atteinte cardiaque sous forme de thrombus intracardiaque. Le patient a

reçu un bolus de Solumédrol par voie intraveineuse puis relais par voie orale. Il a bénéficié également d'une cure d'endoxan et d'un traitement anticoagulant par antivitamine K (AVK) avec un INR cible entre 3 et 4.

L'évolution est marquée par la disparition de la fièvre, l'amélioration de l'état général et la régression du thrombus cardiaque à l'échocardiographie de contrôle trois semaines après.

## Discussion

La maladie de Behçet est une vascularite systémique, d'étiologie inconnue. A la triade symptomatique décrite par Behçet en 1937 [1], associant aphtose buccogénitale et uvéite à hypopion, peuvent s'associer des manifestations systémiques diverses : cutanées, cardiovasculaires, nerveuses et articulaires.

Dans notre observation, le patient est de sexe masculin, respectant la prédominance masculine dans la maladie de Behçet [4]. L'âge au diagnostic est de 27 ans, ce qui correspond à la moyenne d'âge dans les pays arabes [5]. Le diagnostic de la maladie de Behçet est retenu selon les critères de l'International Study Group for Behçet Disease [6] devant l'aphtose buccale, l'aphtose scrotale et la pseudofolliculite.

Cette observation associe une manifestation rare de la maladie de Behçet : l'atteinte cardiaque sous forme de thrombose intracardiaque. L'atteinte cardiaque est rare au cours de la maladie de Behçet, elle est rapportée dans 3 à 6 % dans les séries cliniques [2, 3, 7], dans 15 % dans une étude échographique [7] et est trouvée dans 16,5 % dans une étude autopsique japonaise [8].

Les manifestations cardiaques varient en fonction des sites atteints et peuvent aller d'une simple dyspnée, aux hémoptysies, et jusqu'à un tableau d'infarctus du myocarde [9]. Les thromboses intracardiaques sont rares au cours de la maladie de Behçet ; ils réalisent un tableau clinique polymorphe : douleur thoracique, hémoptysie si associés à une embolie pulmonaire ou à un anévrisme de l'artère pulmonaire [10], dyspnée dont la gravité varie en fonction du degré d'obstruction des orifices auriculo-ventriculaires et, surtout qui peut être révélée par des embolies systémiques.

Le diagnostic ne peut être porté qu'à l'échocardiographie : celle-ci montre une masse qui se localise de préférence dans les cavités droites [11], comme c'est le cas chez notre patient. Le diagnostic de thrombus est évident si la maladie de Behçet est connue, il est difficile quand les

manifestations cardiaques précèdent les manifestations systémiques.

Dans notre observation, le patient, devant la dyspnée stade III qu'il présentait, a bénéficié d'une échocardiographie qui a objectivé la masse au niveau des cavités droites, et c'est la constatation de signes cutanéomuqueux de la maladie de Behçet qui a permis de poser le diagnostic.

L'échocardiographie doit aussi préciser l'existence ou non de signes d'embolie pulmonaire et la recherche d'anévrisme de l'artère pulmonaire et de l'aorte.

L'IRM cardiaque et la scintigraphie aux plaquettes marquées à l'Indium 111 peuvent contribuer au diagnostic de thrombus cardiaque.

Plusieurs auteurs ont rapporté la résolution de thrombi intracardiaques après traitement médical d'une maladie de Behçet. Les corticoïdes sont employés seuls ou associés à la colchicine ou aux immunosuppresseurs [12]. Le traitement par antivitamines K est utilisé, leur emploi est délicat en cas d'hémoptysie associée dans le cadre d'anévrisme de l'artère pulmonaire. Chez notre patient, les corticoïdes ont été utilisés en association avec la cyclophosphamide ; les antivitamines k ont également été utilisés, avec prudence, car le patient ne présentait pas d'hémoptysie et son angioscanner thoracique n'avait pas montré d'anévrisme de l'artère pulmonaire. L'évolution sous traitement était marquée par l'amélioration de l'état clinique et la résolution des thrombi à l'échocardiographie de contrôle.

La mortalité des patients atteints de thrombose intracardiaque due à la maladie de Behçet est élevée par embolie pulmonaire ou par hémoptysies massives. En cas de complications vasculaires, le décès survient par rupture d'anévrismes artériels pulmonaires ou de l'aorte [13], et ce, malgré un traitement médical maximal.

## Conclusion

La maladie de Behçet est une vascularite systémique, la thrombose intracardiaque en est une complication rare mais grave. Le diagnostic de thrombose intracardiaque est difficile si la maladie de Behçet est méconnue. L'échocardiographie est l'examen-clé pour le diagnostic.

Le traitement médical doit être maximal, associant d'emblée corticoïdes, immunosuppresseurs et AVK. La mortalité des thromboses intracardiaques due à la maladie de Behçet reste élevée.

## Bibliographie

1. Behçet H. Über die rezidivierende Aphthose durch ein Virus verursachte Geschwüre am Mund, am Auge und an den Genitalien. *Dermatosen* 1937; 105 : 1152-7.
2. Hamza M, Ayed K, Zribi A. Maladie de Behçet. In : Kahn MF, Peltier AP, Meyer O, Piette JC, eds. Les maladies systémiques. Paris : Flammarion Médecine Science 1991 ; p. 917-47.
3. Bletry O, Mohattane A, Weschler B et al. Atteintes cardiaques de la maladie de Behçet : 12 observations. *Presse Méd* 1988 ; 17 : 2388-90.
4. Ait Badi MA, Zyani M, Kaddouri S, Niamane R, Hda A, Algayres JP. Les manifestations articulaires de la maladie de Behçet. A propos de 79 cas. *Revue de Med. Int.* 2008 ; 277-82.
5. B'chir Hamzaoui S, Harmel A, Bouslama K, Ennaffaa M, M'rad S, Ben Dridi M. La maladie de Behçet en Tunisie. Etude clinique de 519 cas. *La Revue de Med. Int* (27) 2006 ; 742-750.
6. Anonymous. International Study group for Behçet's disease. Criteria for diagnosis of Behçet's disease. *Lancet* 1990 ; 335 : 1070-80.
7. Assad-Khalil S, Sobhy M, Abou-seif M. Cardiac manifestations of Behçet's disease: clinical, genetic and echocardiographic study. In: Wechsler B, Godeau P, eds. Behçet's disease. Amsterdam : Excerpta Medica 1993 ; p. 481-6.
8. Ioakimidis D, Georganas C, Panagoulis C, Gournizakis A, Iliopoulos A, Krimastinos D. A case of Adamantiadis. Behçet's syndrome presenting as myocardial infarction. *Clinical and experimental Rheumatology* 1993 ; 11 : 183-6.
9. Kraïem S, Fennira S, Battikh K, Chehaïbi N, Hmem M, Slimane M. Maladie de Behçet : cause rare d'infarctus du myocarde. *Annales de cardiologie et d'angiologie* 2004 ; 53 : 109-113.
10. Bono W, Filaly-Ansary N, Mohattane A, Tazi-Mezalek Z, Adnaoui M, Aouni M, Maaouni A, Berbich A. Manifestations cardiaques et pulmonaires artérielles au cours d'une maladie Behçet. *Rev Med Interne* 2000, 21 : 905-7.
11. Dincer I, Dandachi R, Atmaca Y, Erol C, Caglar Oral D. A recurrent right heart thrombus in a patient with Behçet disease. *Echocardiogr* 2001 ; 18 : 15-8.
12. Darie C, Knezinsky M, Demolombe-Rague S, Pinede L, Périnetti M, Ninet JF, Ninet J. Pseudotumeur cardiaque révélant une maladie de Behçet. *Rev Med Interne* 2005 ; 26 : 420-24.
13. Kaceda S, Koiwaya Y, Tajizai T, Mitsutake A, Kanaide H, Takeshita A, et al. Huge false aneurysm due to rupture of the right coronary in Behçet's syndrome. *Am Heart J* 1992 ; 103 : 509-71.

# Endocardite infectieuse du cœur droit associée à une communication inter-ventriculaire large congénitale méconnue chez un adulte

## Cas clinique

A. Chetoui, J. Rhissassi  
Service de chirurgie  
cardiovasculaire A,  
CHU Ibn Sina,  
Rabat, Université  
Mohamed V-Souissi

### Résumé

Nous rapportons un cas rarissime d'une endocardite infectieuse de la valve pulmonaire et tricuspide chez une patiente de 32 ans porteuse d'une cardiopathie congénitale méconnue jusque là, à type d'une large communication interventriculaire (CIV). La patiente est admise dans un tableau de défaillance cardiaque globale avec altération de l'état général dans un contexte fébrile. L'échocardiographie transthoracique retrouve de grosses végétations très mobiles au niveau des sigmoïdes pulmonaires et de la valve tricuspide avec la présence d'une communication interventriculaire péri membraneuse large de 30 mm shunt gauche droit. Les résultats des hémocultures étaient négatifs. La patiente a reçu une antibiothérapie à base d'amoxicilline protégée et de gentamycine qui a fait régresser le syndrome inflammatoire et infectieux. Elle a bénéficié d'un remplacement valvulaire pulmonaire par une prothèse biologique et d'une plastie tricuspide avec la fermeture de la CIV par un patch à cœur ouvert. L'évolution postopératoire immédiate a été favorable.

**Mots-clés :** endocardite pulmonaire, endocardite tricuspide, communication inter-ventriculaire, prothèse valvulaire biologique.

### Summary

*We report a rare case of infective endocarditis of the tricuspid and pulmonary valve in a patient 32 years old with a congenital heart disease not yet discovered (large ventricular septal defect) (VSD). The patient was admitted in the hospital with congestive heart failure deterioration of general condition and a fever. Transthoracic echocardiography found highly mobile large vegetations at the pulmonary sigmoids and the tricuspid valve with the presence of a peri-membranous (VSD) defect width of 30 mm left with right shunting. The patient received antibiotic therapy based on amoxicillin and gentamicin. She had a bio prosthetic pulmonary valve replacement and tricuspid valve plasty and closure of the (VSD) defect by a patch. The immediate follow up was satisfactory.*

**Key-words :** Endocarditis pulmonary, endocarditis tricuspid, ventricular septal defect, biological valve prosthes

### Introduction

L'endocardite du cœur droit représente environ 5 à 10 % des endocardites infectieuses [1]. L'atteinte valvulaire pulmonaire est exceptionnellement isolée (2 %) [2], elle est souvent associée à l'atteinte tricuspide. L'association d'une endocardite pulmonaire et d'une communication interventriculaire est rarissime.

Nous rapportons le cas d'une endocardite infectieuse de la valve pulmonaire et tricuspide chez une jeune patiente porteuse d'une cardiopathie congénitale méconnue jusque-là, à type d'une large communication

interventriculaire opérée au service de chirurgie cardiovasculaire A.

### Observation

Une patiente de 32 ans, sans antécédents pathologiques connus et qui présentait depuis plusieurs mois une dyspnée stade III de la NYHA, a été admise dans un tableau de défaillance cardiaque globale, d'altération de l'état général et de fièvre évoluant depuis deux mois.

L'examen a retrouvé un souffle systolique 2/6 au foyer tricuspide, un éclat de B2 et un souffle systolo-diastolique

au foyer pulmonaire, avec prédominance des signes droits (une turgescence spontanée des veines jugulaires, une hépatomégalie sensible avec flèche hépatique à 14 cm, des œdèmes des membres inférieures) et des râles crépitants des deux bases pulmonaires.

L'examen buccodentaire a montré de multiples caries dentaires.

L'électrocardiogramme a objectivé un rythme régulier sinusal à 120 c/min et un doublet d'extrasystole ventriculaire monomorphe et un bloc de branche droit incomplet.

La radiographie du thorax a montré une cardiomégalie avec un rapport cardio-thoracique (RCT) à 0,68 et une surcharge hilare bilatérale avec un épanchement pleural bilatéral.

Le bilan biologique initial a trouvé une hyperleucocytose à 20200 à prédominance neutrophile, une CRP à 54 mg/l et une anémie microcytaire hypochrome à 8,5 g/dl.

La cytotactériologie urinaire (ECBU) a montré une infection urinaire à *Klebsiella*.

L'échocardiographie transthoracique (ETT) a montré une fuite modérée des deux valves pulmonaire et tricuspide avec la présence de deux végétations volumineuses et mobiles de 16 mm appendues sur les sigmoïdes pulmonaires (fig. 1) et des végétations mobiles au niveau de la valve tricuspide et sur les cordages de la valve septale (fig. 2 et 3). Une communication interventriculaire péri membraneuse large d'un diamètre de 30 mm avec un shunt gauche droit (fig. 2 et 3) a été objectivée et a été responsable d'une hypertension artérielle pulmonaire à 120 mmHg de pression artérielle pulmonaire systolique (PAPs).

Les cavités cardiaques étaient dilatées avec une hypo-kinésie globale du ventricule gauche (la fraction d'éjection (FE) a été estimée à 45 %) et un ventricule droit normokinétique. Les valves mitrales et aortiques étaient normales. Un épanchement péricardique circonférentiel de 25 mm comprimait modérément l'oreillette droite (fig. 2).

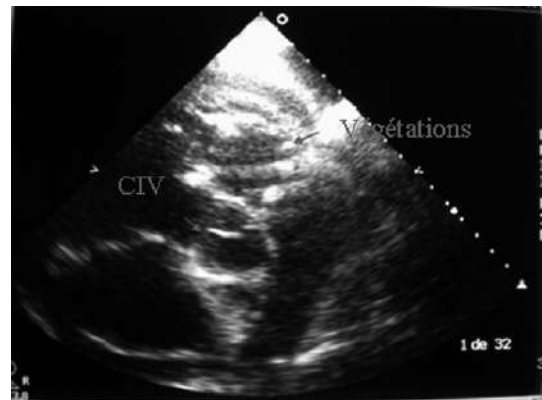
Le diagnostic d'endocardite du cœur droit sur une CIV congénitale méconnue a été posé.

Le traitement médical a consisté en une double antibiothérapie à base d'amoxicilline protégée 3 g/j et de gentamycine 160 mg/j et dans le traitement de l'insuffisance cardiaque. Celui-ci a permis la régression du syndrome inflammatoire et une apyrexie, mais sans disparition totale des signes congestifs.

Les résultats de l'hémoculture ont été négatifs.

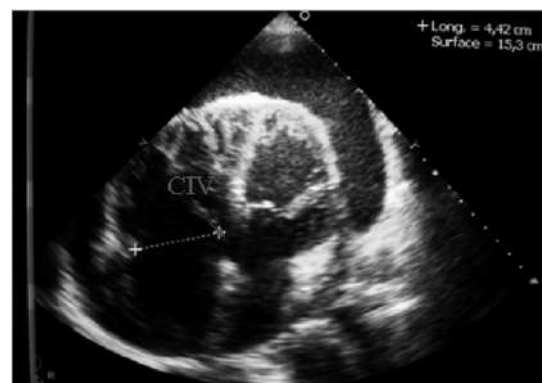**Figure 1**

Echocardiographie transthoracique, coupe para sternale petit axe centrée sur l'aorte et l'artère pulmonaire, montrant de nombreuses végétations sur les sigmoïdes pulmonaires et la CIV



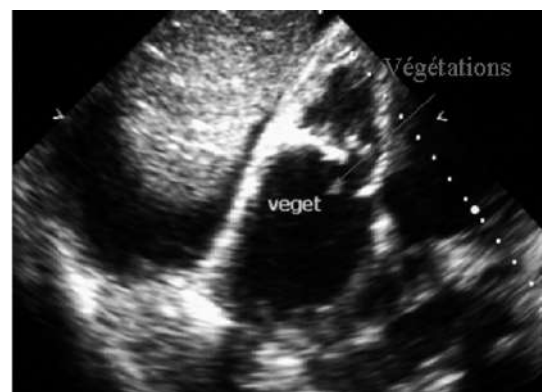**Figure 2**

Echocardiographie transthoracique, coupe apicale montrant la CIV et l'épanchement péricardique



**Figure 3**

Echocardiographie transthoracique, coupe sous-costale montrant des végétations sur la valve tricuspide



L'ECBU de contrôle était stérile.

Devant la persistance des signes congestifs et l'instabilité hémodynamique, la patiente a subi une intervention à cœur ouvert, elle a bénéficié d'une résection des végétations et d'un remplacement valvulaire pulmonaire par une prothèse biologique type Saint-Jude Epic n° 23 (fig. 4, 6), une annuloplastie de la valve tricuspide et la fermeture de la CIV par un patch (fig. 5).

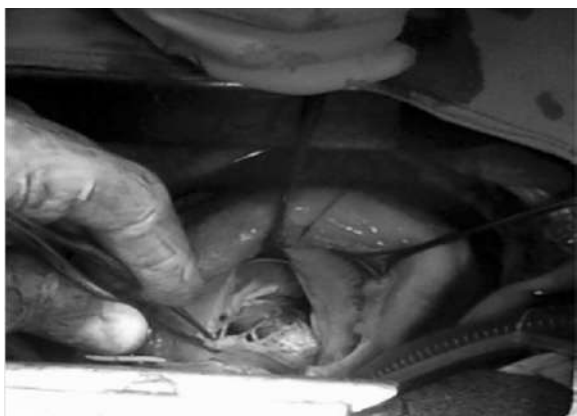**Figure 4**

Image per opératoire montrant les végétations de la valve pulmonaire



**Figure 5**

Image per opératoire montrant la CIV ainsi que les végétations de la valve tricuspide



L'évolution postopératoire a été marquée par :

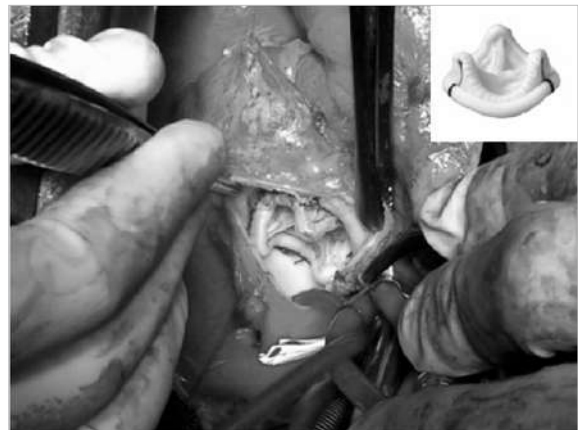- une instabilité hémodynamique nécessitant plusieurs jours de traitement à base de drogues inotropes positifs ;
- une reprise chirurgicale suite à un saignement important ;

- une pneumonie à Klebsiella nécessitant une trachéotomie et un traitement antibiotique à base d'imipenem/cilastatine ;
- une CIV résiduelle de 8 mm due à une reperméabilisation du patch deux semaines après l'intervention responsable de la réapparition des signes de dysfonction ventriculaire droite. Celle-ci a régressé sous traitement médical.

L'évolution a été favorable, et la patiente a quitté notre structure après 32 jours d'hospitalisation. Après 3 mois de suivi, la patiente est à NYHA classe II, sans signes de dysfonction du ventricule droit.

**Figure 6**

Image per opératoire montrant la prothèse biologique en position pulmonaire



## Discussion

L'endocardite infectieuse pulmonaire et tricuspide associée à une communication inter-ventriculaire large chez un adulte est exceptionnelle. À notre connaissance, très peu de cas ont été décrits dans la littérature [6, 7, 8].

En effet, les endocardites du cœur droit touchent surtout la valve tricuspide et rarement la valve pulmonaire.

La plupart des endocardites infectieuses pulmonaires se développent sur une cardiopathie congénitale comme une communication interventriculaire (comme dans notre cas et [6, 7, 8]), une obstruction de la voie pulmonaire, une transposition des gros vaisseaux avec une hypertension artérielle pulmonaire [3] et la persistance d'un canal artériel [10].

L'atteinte de la valve pulmonaire peut être expliquée par des lésions de jets et les turbulences hémodynamiques créées par le shunt gauche droit à travers la CIV.

L'évolution et le pronostic de l'EI du cœur droit sont généralement favorables (80 %) par rapport aux EI du cœur gauche. Elle ne nécessite le plus souvent qu'un traitement conservateur médical à base d'antibiothérapie. La chirurgie n'est indiquée que dans de rares cas [4, 5, 9].

Bien que les indications opératoires des EI du cœur gauche soient bien établies, elles ne sont pas toujours évidentes lorsqu'il s'agit du cœur droit. Le moment de la chirurgie dépendra de la détérioration hémodynamique avec des signes d'insuffisance cardiaque, du non-contrôle de l'infection malgré une antibiothérapie adaptée, du germe en cause, de la présence d'une végétation de taille importante > 20 mm [6] et sa mobilité avec un risque embolique important ainsi que de la présence d'une insuffisance rénale ou l'apparition de signes de coagulation intraveineuse disséminée.

Dans notre cas, l'association de la CIV large et de l'EI a précipité la défaillance cardiaque due à la dysfonction

du ventricule gauche et du ventricule droit causée ultérieurement par le shunt gauche droit.

La chirurgie a été indiquée devant la détérioration hémodynamique, le syndrome infectieux et la taille des végétations.

### Conclusion

L'association d'une endocardite pulmonaire et tricuspide avec une cardiopathie congénitale à type de communication interventriculaire large chez l'adulte est exceptionnelle. Le shunt gauche droit précipite l'indication chirurgicale à cause de l'instabilité hémodynamique. Le traitement chirurgical consiste à nettoyer le foyer infectieux, fermer la communication et corriger les valvulopathies.

### Bibliographie

1. Chan P, Ogilby ID, Segal B. Tricuspid valve endocarditis. *Am Heart J* 1989 ; 117 (5) :1140-6.
2. Ott J, Geny P, Hansmann Y, Martin T, Pasquali JL. Un diagnostic rare, l'endocardite pulmonaire isolée. Service d'immunologie clinique, médecine interne, médicale A, Hôpital civil de Strasbourg, 68000 Strasbourg.
3. Dzudie A, Mercusot A, de Gevigney G, Delahaye F. Indications et moment de l'intervention chirurgicale dans l'endocardite infectieuse. Service cardiologique, hôpital Louis-Pradel, 28, avenue du Doyen-Lépine, 69677 Bron cédex, France.
4. Hamza N, Ortiz J, Bonomo RA. Isolated pulmonic valve infective endocarditis: a persistent challenge. *Infection* 2004 ; 32 (3) : 170-5.
5. Edmond J, Eykyn SJ, Smith LDR. Community acquired staphylococcal pulmonary valve endocarditis in non drug users : case report and review of the literature. *Heart* 2007 ; 86 (6) : 17-21.
6. Tsong-Yih Ou, Robert Fu-Chean Chen, Chun-Sen Hsu, Pai-Feng Kao, Fan-Cang Yu, Sing-on Teng, Wen-Sen Ree. Pulmonary valve endocarditis in a pregnant woman with a ventricular septal defect. Division of infectious Diseases, Department of internal medicine, Taipei Medical university Taiwan.
7. Hyo Eun Park, Goo-Yeong Cho, Hyung-Kwan Kim, Yong-Jin Kim and Dae-Won Sohn. Pulmonary valve endocarditis with Septic Pulmonary Thromboembolism in a Patient with Ventricular Septal Defect. Division of Cardiology, Department of Internal Medicine, Seoul National University College of Medicine Seoul National University Hospital, Seoul, Korea.
8. Nakauchi Y, Taniguchi M, Miyamura Y, Ishise T, Miyazaki S. Pulmonary septic embolism with right side infectious endocarditis and ventricular septal defect: a case report. *J Cardiol* 2007 ; 50 : 383-7.
9. Musci M, Siniawski H, Pasic M, Grauhan O, Weng Y, Meyer R, Yankah CA, Hetzer R. Surgical treatment of right-sided active infective endocarditis with or without involvement of the left heart : 20-year single center experience. *Eur J Cardiothorac Surg* 2007 ; 32 : 118-25.
10. Kim SH, Woo HY, Ha JH, Kim WC, Choi YS, Rhee DH, Kim JH, Park CS, Oh YS, Youn HJ, Chung WS, Hong SJ. A case of patent ductus arteriosus associated with pulmonary valve endocarditis. *J Cardiovasc Ultrasound* 2006 ; 14 : 33-5.

# Recommandations aux auteurs

La revue marocaine de Cardiologie, organe de presse officiel de la Société marocaine de cardiologie, publie des articles originaux, des mises au point et des faits cliniques concernant le cœur et l'appareil circulatoire, qu'ils aient ou non été présentés à la Société marocaine de cardiologie. Lorsqu'un travail, soumis pour publication dans la revue, fait l'objet d'une demande parallèle de communication, les auteurs doivent le préciser de façon à ce que la publication soit toujours postérieure à la présentation orale. Les articles ne doivent pas être ou avoir été soumis à une autre revue : des exceptions sont toutefois possibles pour des mises au point ou des travaux originaux particulièrement intéressants et didactiques. Les articles sont examinés anonymement par des experts mandatés par le comité de rédaction. Lorsqu'il soumet un article, le premier auteur certifié par écrit avoir obtenu l'accord de tous les cosignataires pour la soumission. Le co-auteur situé en dernier doit rédiger un courrier à l'éditeur de la revue approuvant la soumission de l'article.

## Rubriques

Les travaux peuvent être publiés sous la rubrique « fait clinique » quand ils concernent une ou deux observations. A partir de trois observations, il s'agit d'un article original.

Les études cliniques étudiant une ou plusieurs molécules sont publiées dans la rubrique « essais cliniques ». L'obtention de l'aval d'un comité d'éthique est indispensable, ce qui doit être précisé dans le chapitre « méthodes ».

## Soumission des articles

La version soumise d'un article est définitive. Il n'est pas possible aux auteurs d'adresser ultérieurement une deuxième version de leur article, sous prétexte d'une population étudiée plus importante, d'un suivi plus grand ou d'une discussion plus étayée.

Les articles soumis peuvent être :

- acceptés sans modifications ;
- acceptés une fois corrigés selon des modifications proposées aux auteurs par le comité de rédaction après avis des experts : les auteurs doivent expliciter par écrit les corrections qu'ils ont apportées ;
- refusés, un avis motivé étant alors adressé aux auteurs.

Ceux-ci sont priés :

- de classer l'article dans l'ordre suivante : 1. page de titre, titre courts et auteurs, 2. résumé et mots-clés, 3. texte, 4. références, 5. figures, avec leur titre et leur légende sur une feuille séparée, 6. tableaux ;
- de dactylographier l'article sur papier format 21 x 29,7 en double interligne au seul recto (25 lignes par page, 65 signes par ligne, en respectant une marge de 1 cm sur le côté droit, de 4 cm sur les trois autres côtés. La saisie sera faite sur un logiciel word et la disquette remise avec le tirage papier ;
- de se soumettre aux règles de fond et de forme rappelées ci-après afin d'accélérer le processus de publication.

Les articles soumis pour publication sont à adresser au Pr Halima BENJELLOUN (voir contact).

## Titre et auteurs

La page 1 comporte :

- le titre de l'article aussi concis et explicite que possible mais sans abréviation ;
- les auteurs : initiale du prénom, nom (correctement accentué), leur nombre est limité à 10 ;
- le titre court : appelé à apparaître en haut de chaque page en alternance avec le nom du premier auteur, il résume le titre de l'article en 3 à 5 mots ; des abréviations usuelles comme HTA, ECG, IDM... peuvent être utilisées.

## Résumé

Sa longueur est strictement limitée à 250 mots pour les articles originaux et environ 150 mots pour les faits cliniques.

Destiné à être traduit, il doit être aussi précis que possible et indiquer le but de l'article, la méthodologie suivie, les principaux résultats, en particulier numériques : il se termine par une conclusion de portée pratique. L'utilisation d'abréviations et de tableaux est interdite. Le résumé est suivi d'une liste de mots-clés (2 à 6 pour les articles originaux, 2 à 5 pour les faits cliniques).

## Texte

Sa longueur est limitée à 8 pages dactylographiées double interligne, résumé, références et figures non compris (5 pages pour les faits cliniques).

Dans la mesure du possible il est subdivisé en : introduction, méthodes, résultats, discussion, conclusion.

L'introduction définit succinctement la nature, le but de l'étude et résume brièvement la littérature dans le domaine. Les méthodes doivent être concises mais suffisamment détaillées pour permettre d'être reproduites par d'autres groupes (les méthodes précédemment publiées doivent être citées en référence). Les résultats doivent être présentés clairement en se limitant aux seules données de l'étude ; ils peuvent être allégés sans être dénudés par des tableaux ou des figures qui ne doivent pas faire double emploi avec le texte. La discussion interprète les résultats sans les répéter en insistant sur les relations existantes avec les travaux antérieurs dans le même domaine : elle souligne les conséquences cliniques qui en découlent.

Les valeurs mesurées sont exprimées en unités internationales : l'utilisation d'unités classiques consacrées par l'usage est admise.

Les abréviations non courantes doivent être évitées, cependant un petit nombre d'abréviations facilement compréhensibles peuvent être utilisées. Elles doivent être définies lors de leur première utilisation.

## Références

Leur nombre est limité à 30 (à 10 pour les faits cliniques).

Elles sont classées par ordre chronologique d'arrivée dans le texte. Les références bibliographiques doivent comporter (normes de Vancouver).

En dehors d'éditoriaux, aucune référence ne pourra être faite à des communications personnelles, des dossiers d'expertises, des travaux non publiés, des manuscrits soumis ou en préparation. La référence aux thèses est strictement limitée aux travaux n'ayant pas fait l'objet d'une publication dans une revue ou dans un ouvrage, elle apparaît uniquement dans le texte entre parenthèses avec le nom de l'auteur, la ville de faculté et l'année.

## Figures

Leur qualité doit être excellente. Les figures sont à adresser en triple exemplaire. Le nombre total des figures et des tableaux est limité à 8 et pour les faits cliniques à 5.

Chaque illustration équivaut à une figure.

Il est impératif de d'identifier chaque figure au dos, au crayon, par le nom du premier auteur, le titre de l'article, le numéro de la figure. Spécifier l'orientation (haut bas, droite, gauche). Les lettres ou symboles utilisés ne doivent pas être manuscrits. Utiliser des caractères à transférer de dimension suffisante de façon à ce que la figure reste lisible après réduction ; utiliser des flèches pour préciser les détails.

La légende doit être intelligible sans le secours du texte et être précédée du titre de la figure, (elle sera tapée en double interligne sur une feuille séparée qui sera clairement identifiée par le nom du premier auteur). Les abréviations utilisées sur la figure y seront définies dans l'ordre alphabétique.

## Tableaux

Taper chaque tableau avec son titre et sa légende sur une page. Le titre sera bref et descriptif. La légende située en bas du tableau comprendra, en outre, toutes les abréviations utilisées définies par ordre alphabétique. Le numéroter en chiffres romains.

## Corrections

Les corrections des épreuves doivent porter exclusivement sur les erreurs typographiques, à l'exclusion de tout autre correction ou remaniement (3 exemplaires seront adressés gratuitement au 1<sup>er</sup> auteur.)

## Lettre aux auteurs

Commentaire ou critique d'un article publié, la lettre aux auteurs ne doit pas constituer une publication parallèle. Sa longueur est limitée à 300 mots. La lettre est soumise à l'auteur de l'article concerné dont la réponse est publiée à la suite.